

Philippine Obstetrical and
Gynecological Society, Inc



GLOSARI NG OBSTETRICS AT GINEKOLOHIYA



GLOSARI NG OBSTETRICS AT GINEKOLOHIYA

Isang gawain sa ilalim ng
ANG PANGAKO Presidential Projects 2023

November 2023



Philippine Obstetrical and Gynecological Society (Foundation), Inc.

Copyright © 2023

Hindi maaaring kopyahin ang alinmang bahagi ng aklat na ito sa alinmang paraan – grapiko, elektroniko, o mekanikal – nang walang nakasulat na pahintulot mula sa mayhawak ng karapatang-ari.

Published by:

Philippine Obstetrical and Gynecological Society (Foundation), Inc.
POGS Building, No. 56 Malakas Street, Diliman, 1100 Quezon City
Telephone Nos.: (632) 921 7647
Fax: 632 921-9089
Email address: pogsinc@gmail.com
Website: www.pogsinc.org

ISBN:

Print 978-621-96044-8-2
E 978-621-96044-9-9

Disenyo ng pabalat:

Jose Dionas F. Roces

Tagapaglimbag:

Larry Laconsay Publishing

MENSAHE MULA SA PANGULO




SULONG POGS 2023! Pag-usad, Pag-unlad, Pagpupunyagi! Ito ang ating malakas na pagbati ng Philippine Obstetrical and Gynecological Society (Foundation) Inc., ang POGS. Ang pagsakatuparan ng “Glosari ng Obstetrics at Ginekolojiya” ay sumasabay sa POGS 77th Anniversary Celebration na taong patungkol sa Kalusugan at Karapatan ng Kababaihan.

Marapat na bigyan ng parangal ang mga dalubhasa na sumulat ng mga chapters at nagbuo ng mga concepto at talakayan upang mabigyan ng buo at kumpletong definition sa wikang Pilipino ang mga termino sa Obstetrics at Gynecology.

Congratulations, pasasalamat sa lahat ng bumubuo ng Komite ng Ang Pangako: Glosari ng Mga Termino sa Obstetrics at Gynecology. Ang pinuno ng Komite na si Dr. Ira Dominique Malonzo; ang Tagapayo at Experto na Guro, Prof. Schedar Jocson; at ang Tagapamahala ng Lathala, Dr. Maynila Domingo.

Hari nawa ay maging matagumpay ang paglunsad at pag-papasalin salin nitong Glosaryo ng mga Termino ng ObGyn sa lahat ng mga kasanib sa POGS at sa lahat ng mag-aaral at dalubhasa ng Obstetrics Gynecology sa ating bansa.

Mabuhay at maging matayog tayong lahat!


EFREN J. DOMINGO, MD, PhD
Pangulo ng POGS 2023
Punong Patnugot

MENSAHE MULA SA TAGAPAYO



Pagbati sa lahat ng kasapi ng Philippine Obstetrical and Gynecological Society Foundation Inc. sa isang makabuluhan at napapanahong proyektong Glosari ng Obstetrics at Ginekolohiya.

Mayroong dalawang naging tunguhin ang proyekto: una, ang mapopularisa ang mga salita at mapaunawa sa publiko ang mga teknikal na salita sa wikang alam ng nakararami, at ikalawa, para mapalakas ang wikang Filipino bilang wikang ginagamit sa larang ng medisina.

Hindi madali ang bumuo ng isang glosari lalo't higit sa isang larang ng medisina na labis na teknikal at espesipiko. Panahon, talas ng isip, at pagkametikoloso ang naging puhunan ng mga kasapi ng POGS na sumailalim sa ilang buwan na palihan, pagsasaayos, pagtitiyak, at pagpipino ng kahulugan. Samantalang naging mahirap ang pinagdaanan upang mabuo ang glosari, nagtagumpay ang organisasyon sa pamamagitan ng aktibong kolaborasyon at bukas na isip.

Makabuluhan na isa-Filipino ang pagpapaliwanag ng mga teknikal na salita na may kinalaman sa obstetrics at ginekolohiya. Sa pamamagitan nito, lalo nating napapalakas ang wikang Filipino bilang wikang pambansa. Napopularisa natin ang mga espesipikong salita kasabay ng paghahawan ng mga kinaugaliang paniniwala na hindi tuwirang nakasusunod sa literaturang nakasulat sa usaping medikal.

Pagbati kay Dr. Efren Domingo, pangulo ng POGS sa pamumuno sa proyektong ito at kina Dr. Ira Dominique Malonzo at Dr. Maynila Domingo sa maayos na pamamahala ng proyekto. Tunay kayong nagpapakita ng pinakamataas na antas ng propesyonalismo.

Sulong POGS! Padayon!

PROPESOR SCHEDAR D. JOCSON

Master of Arts in Filipino, UP Diliman
Chairperson, Departamento ng Filipino at Panitikan ng Pilipinas, UP Diliman
Student Affairs Coordinator, College of Arts and Letters, UP Diliman, 2021-2022
Grantee, One UP Faculty Grant for Teaching and Public Service, University of the Philippines System, 2022
3rd Place, Timpalak Salin Propesyonal na Asosasyon ng mga Tagapagtaguyod ng Salin 2022

LUPON NG MGA KATIWALA 2023

MGA OPISYAL

Efren J. Domingo, MD, PhD
Presidente

Milagros T. Jocson, MD
Bise Presidente

Leilani C. Chavez-Coloma, MD
Kalihin ng Lupon

Erwin R. De Mesa, MD
Ingat-Yaman

Ma. Soccoro C. Bernardino, MD
P.R.O.

MGA KATIWALA

Anna Belen I. Alensuela, MD
Ryan B. Capitulo, MD

Eleanor C. Chacon, MD
Rommel Z. Dueñas, MD

Pressie Pascual-Eclarin, MD
Ma. Maureen F. Fortuna, MD

Ma. Gay M. Gonzales, MD
Ramon M. Gonzalez, MD

Enrico Gil C. Oblepias, MD
Sherri Ann L. Suplido, MD

KOMITE NG ANG PANGAKO: POGS GLOSARI NG OBSTETRICS AT GINEKOLOHIYA

Efren J. Domingo, MD, PhD

Schedar D. Jocson, PhD

Ira Dominique T. Alatraca-Malonzo, MD

Mga Punong Patnugot

Maynila E. Domingo, MD

Tagapangasiwang Patnugot

LUPON NG PATNUGOT

Joanne Karen S. Aguinaldo, MD

Carmela Joy P. Aquino-Cabral, MD

Ryan B. Capitulo, MD

Benjamin D. Cuenca, MD

Glaiza S. De Guzman, MD

May Gabaldon, MD

Zedrix I. Gallito, MD

Bernabe R. Marinduque, MD

Mariel S. Nevado-Gammad, MD

Andrea C. Santiago, MD

Eleyneth I. Valencia, MD

Carolyn R. Zalameda-Castro, MD

HANAY NG MGA TAGAPAGSURI

Marinella Agnes Garcia-Abat, MD

Helen Balbuena-Albaño, MD

Anna Belen Ignacio-Alensuela, MD

Melissa D. Amosco, MD

Genalin F. Amparo, MD

Jennifer Doroja-Araneta, MD

Mary Jean G. Baguioen, MD

Ma. Socorro C. Bernardino, MD

Teresita Cadiz-Brion, MD

Ma. Imelda P. Carbajal, MD

Rey Felicismo S. Castillo, MD

Abigail Elsie DG. Castro, MD

Leilani C. Chavez-Coloma, MD

Ruth Judith Gay V. Cristobal, MD

Erwin R. De Mesa, MD

Christine L. Perdigon-De Vera, MD

Sonia D. Domingo, MD

Marissa Dy-Dizon, MD

Pressie P. Eclarin, MD

Darleen San Jose-Estuart, MD

Christine Joy G. Garcia, MD

Milagros T. Jocson, MD

Grace Llorena Lapeña, MD

Mary Jocelyn Yu-Laygo, MD

Maria Therese B. Mallen, MD

Maria Dolores A. Mercado, MD

Alpha A. Salvador-Montaos, MD

Enrico Gil C. Oblepias, MD

Ma. Geraldine R. Ramos, MD

Concepcion D. Rayel, MD

Floriza C. Salvador, MD

Sherri Ann L. Suplido, MD

Mina Sirikit C. Tagra, MD

PANIMULA

Ang Glosari ng Obstetrics at Ginekolohiya ay isa sa mga pangunahing proyekto sa ilalim ng ANG PANGAKO Presidential Projects sa taong 2023, na buong-pusong isinusulong ng ating kagalang-galang na pangulo, Dr. Efren J. Domingo.

Ang adhikain na ito ay naglalayong maglathala ng isang handbook ng mga karaniwang ginagamit na terminolohiya sa larangan ng Obstetrics at Ginekolohiya. Hangad ng proyektong ito ang pagtaguyod ng paggamit ng ating wika sa pang araw-araw na pakikipag-ugnayan, upang higit na mabigyang-linaw ang mga medikal na konsepto at termino, hindi lamang para sa mga propesyonal sa kalusugan kundi pati rin sa ating mga pasyente at mas malawak na komunidad.

Higit pa rito, naglalayon din ang proyekto na maisakatuparan ang paggamit ng iba't ibang terminolohiya sa ating wika sa pagsusulat ng mga siyentipikong akda. Ang mga tunguhing ito ay tapat at alinsunod sa mission, vision at core values ng ating minamahal na samahan, ang POGS.

Ang komite ay binubuo ng 14 na miyembro na mula sa iba't ibang sangay ng Obstetrics at Ginekolohiya, na ginabayan ni Propesor Schedar D. Jocson, isang dalubhasa sa leksikograpiya at tagapangulo ng Departamento ng Filipino at Panitikan ng Pilipinas ng Unibersidad ng Pilipinas Diliman. Ang mga patnugot ay sumailalim sa isang pagsasanay noong Marso na nakatuon sa pag-aaral ng mga pangunahing konsepto ng pagbuo ng kahulugan na madaling maunawaan ng mambabasa.

Ito ay sinundan ng isang Summit noong Hunyo kung saan inanyayahan ang mga miyembro ng POGS Board of Trustees (BOT), Regional Directors, Philippine Board of Obstetrics and Gynecology (PBOG) at Council for Residents' Education, Enhancement and Development (CREED). Inilahad ng komite ang mga nabuong kataga sa pagtitipon na ito upang masuri at kumuha ng mungkahi mula sa mga dumalo.

Ang aklat na ito ay naglalaman ng humigit kumulang pitong daan na kataga sa Filipino. Malugod namin kayong inaanyayahang makibahagi sa akdang ito. Sabay-sabay nating isulong ang nasyonalismo at bigyang kabuluhan ang ating tungkuling pangalagaan ang kalusugan at karapatan ng kababaihan.

PAHAYAG NG PAGPAPAWALANG-SALA, PAGLAYA, AT ABDIKASYON NG RESPONSABILIDAD

- Ito ang Glosari ng Obstetrics at Ginekolojiya ng Philippine Obstetrical and Gynecological Society (Foundation), Inc. 2023.
- Ito ay isang paglalathala ng POGS.
- Ito ay pagmamay-ari ng POGS, kanyang mga opisyal at mga miyembro.
- Ang mga obstetrician-gynecologist, pangkalahatang manggagamot, pasyente, mag-aaral at allied medical practitioner, o sinumang may kapasidad na magbasa, mag-quote, magtukoy, magbanggit, o makilala ang anumang bahagi o kabuoan ng anumang paksa, kondisyon o ideya ay kusang nagpapawalang-sala at nagpapawalang-bisa sa lahat ng mga pananagutan at responsibilidad ng POGS, ang kanyang mga opisyal at miyembro, kalakip na ang mga patnugot, sa anumang klinikal o iba pang pagtatalo, hindi pagkakaunawaan, kumperensya at alitan, mga talakayan ukol sa mga kaso, o pagpapahayag ng opinyon.
- Layunin ng talaang ito na magsilbing gabay para sa tagapagamit.
- Maaring magbago o mag-evolve ang mga kahulugan sa paglipas ng panahon batay sa mga pambansang at pandaigdigang mga gabay.
- Hinihimok ang lahat na tukuyin ang bawat isang kaso at kumonsulta sa mga nailathalang pinakabagong mga gabay.
- Sa ngalan ng POGS, ng kanyang mga opisyal, at ng mga miyembro ng Komite ng Glosari ng Obstetrics at Ginekolojiya 2023, ang talaang ito ay naglalayong gawin ang bawat isa na perpektong imahe ni Kristo, ang Manliligtas.

PASASALAMAT

Taos-pusong pasasalamat ang pinapaabot sa mga sumusunod na naging mahalagang bahagi sa pagbuo ng aklat na ito:

1. Propesor Schedar D. Jocson, gabay at tagapayo
2. Unilab at Biofemme, mga isponsor ng proyekto
3. Mga mag-aaral ng Departamento ng Filipino at Panitikang Pilipinas ng UP Diliman
4. Ms. Ayra Nocum, graphic artist
5. Ms. Imelda Malubag, POGS Executive Secretary
6. Mr. John Paolo G. Nicolas, POGS Secretariat



MGA NILALAMAN

Mensahe

Paunang Salita

Pahayag Ng Pagpapawalang-sala,

Paglaya, at Abdikasyon Ng Responsibilidad

Pasasalamat

Talaan ng mga Kataga

I.	Mga Sangay ng Obstetrics at Ginekolojiya	1
II.	Anatomiya ng Reproductive Tract ng Babae	3
III.	Pisiyolojiya ng Reproductive Tract ng Babae	7
IV.	Embriyolojiya ng Reproductive Tract ng Babae	10
V.	Mga Yugto ng Buhay ng Babae	12
VI.	Pagbubuntis	13
VII.	Mga Karaniwang Kondisyon sa Ginekolojiya	
i.	Benign na mga Kondisyon sa Ginekolojiya	16
ii.	Mga Impeksiyon ng Genital Tract	20
iii.	Reproductive Endocrinology at Infertility	24
iv.	Gynecologic Oncology	27
v.	Cervical Pathology at Colposcopy	32
vi.	Pediatric at Adolescent Gynecology	36
vii.	Urogynecology at Pelvic Floor Disorders	39
viii.	Trophoblastic Diseases	42
ix.	Gynecologic Ultrasound	45
x.	Aesthetic Gynecology	49
xi.	Kalusugang Seksual	50
xii.	Mga Kondisyon sa Suso	52
	Mga Sanggunian	57
	Apendiks	59
	Indeks	

I. MGA SANGAY NG OBSTETRICS AT GINEKOLOHIYA

Aesthetic Gynecology. (png). Sangay ng Obstetrics at Ginekolojiya na sumasaklaw sa mga paraan upang baguhin ang hitsura at gamit ng ari ng babae kasunod ng mga pagbabago na maaaring mangyari sa panganganak at proseso ng pagtanda

Cervical Pathology and Colposcopy. (png). Sangay ng Obstetrics at Ginekolojiya na nakatuon sa pangangalaga ng kwelyo ng matris laban sa banta ng kanser na gumagamit ng colposcopy at iba pang dayagnostikong pamamaraan

Climacteric Medicine. (png). Sangay ng Obstetrics at Ginekolojiya na nakatuon sa pangangalaga at pamamahala sa mga kondisyon ng climacterium

Fertility Preservation. (png). Disiplina ng pag-aaral ng mga sari-saring pamamaraan upang mapangalagaan ang kakayahan ng isang tao na magkaanak sa gitna ng iba't ibang bagay na maaaring magdulot ng pagkabaog

Gynecologic Oncology. (png). Sangay ng Obstetrics at Ginekolojiya na nakatuon sa pagsusuri, paggamot at pangangalaga sa mga kababaihang may kanser sa sistemang reproductibo

Maternal and Fetal Medicine. (png). Sangay ng Obstetrics na nakatuon sa pangangalaga at pagsusuri ng kalusugan ng mga kababaihan at kanilang pinagbubuntis na may mapanganib na kondisyon

Minimally Invasive Gynecologic Surgery. (png). Sangay ng Obstetrics at Ginekolojiya na nakatuon sa pagsasagawa ng mga operasyon sa sistemang reproductibo ng babae sa pamamagitan ng maliliit na hiwa sa katawan gamit ang mga espesyal na instrumento (hal. laparoscope, hysteroscope) na layuning maging mas mabilis ang panahon ng paggaling

Obstetrics at Ginekolojiya. (png). Sangay ng medisina na nangangalaga sa kalusugan ng kababaihan (*Obstetrics and Gynecology*)

Obstetric and Gynecologic Infectious Disease. (png). Sangay ng Obstetrics at Ginekolojiya na dalubhasa sa pananaliksik, edukasyon, pagsuri at paglunas ng mga impeksyon at nakakahawang sakit anuman ang kasarian

Obstetric and Gynecologic Ultrasound. (png). Sangay ng Obstetrics at Ginekolojiya na nakatuon sa paggamit ng ultrasound upang masuri ang lagay ng pagbubuntis at ang mga organong reprodutibo ng kababaihan

Pediatric and Adolescent Gynecology. (png). Sangay ng Obstetrics at Ginekolojiya para sa mga batang babae at mga nagdadalaga (*Ginekolohiyang Pambata at Dalaga*)

Philippine Obstetrical and Gynecological Society (POGS). (png). Organisasyon ng mga sertipikadong propesyonal na dalubhasa sa pangangalaga ng kalusugan ng kababaihan

Reproductive Medicine. (png). Sangay ng Obstetrics at Ginekolojiya na nakatuon sa pag-aaral at paggamot ng mga hormonal at reprodutibong karamdaman ng mga kababaihan at kalalakhian, pati na rin ang mga isyu kaugnay ng hindi pagkakaroon ng kakayahang magbuntis

Trophoblastic Disease. (png). Sangay ng Obstetrics at Ginekolojiya na nakatuon sa pananaliksik at paggagamot ng mga karamdamang tropoblastiko at mga abnormalidad ng inunan

Urogynecology and Reconstructive Pelvic Surgery. (png). Sangay ng Obstetrics at Ginekolojiya na nakatuon sa pag-aaral, pagsusuri at paggamot ng mga karamdaman ng mga kalamnan sa balakang na sumusuporta sa daluyan ng ihi, pantog, mga parte ng katawan sa pagbuo ng anak at pakikipagtalik, at imbakan at daluyan ng dumi ng kababaihan (*Female Pelvic Medicine and Reconstructive Surgery*)

II. ANATOMIYA NG REPRODUCTIVE TRACT NG BABAE

anal canal. (png). daan na nag-uugnay sa tumbong at puwit

anal mucosa. (png). lining ng anal canal

anal sphincter. (png). bahagi ng puwit na responsable sa pagpigil ng dumi

areola. (png). itim na nasa gitnang bahagi ng balat ng suso na nakapalibot sa utong

ari. (png). panlabas na organong reproductibo ng babae o lalaki (*Eng. external genitalia*)

balakang. (png). bahagi ng katawan sa pagitan ng tiyan at hita (*Eng. pelvis, sin. bugnit*)

Bartholin's gland. (png). pares na glandula na matatagpuan sa magkabilang gilid ng pwerta

broad ligament. (png). membrano na bumabalot sa mga organo sa balakang

cardinal ligament. (png). litid sa gilid ng matris at kwelyo ng matris na nag-uugnay ng mga ito sa dingding ng balakang

clitoral hood. (png). balat na bumabalot sa tinggil na nagsisilbing proteksyon mula sa pagkakakiskis

ectocervix. (png). nakapalabas na bahagi ng kwelyo ng matris

endocervix. (png). nakapaloob na bahagi ng kanal ng kwelyo ng matris

endometrium. (png). lining ng matris

external anal sphincter. (png). kalamnang iskeletal na pumapalibot sa butas ng puwit

external os of the cervix. (png). panlabas na butas ng kwelyo ng matris

external urethral sphincter. (png). kalamnang iskeletal na pumapalibot sa dulo ng urethra

fallopian tube. (png). tubo na nag-uugnay sa matris at obaryo na daluyan ng itlog (*Eng. oviduct*)

fascia. (png). tisyu na nagbibigay suporta at nagbibigay hugis sa iba't ibang bahagi ng katawan tulad ng kalamnan at organo

fimbria. (png). dulong bahagi ng fallopian tube na maladaliri ang hugis

fornix. (png). espasyo sa palibot ng kwelyo ng matris kung saan nagtatapos ang pwerta

fourchette. (png). manipis na balat na nag-uugnay ng labia minora sa likod na bahagi ng pekpek

gonads. (png). bahagi ng katawan na responsable sa paggawa ng gametes

gulugod. (png). hanay ng mga buto sa likod na binubuo ng 33 na nag-aartikulang mga bertebra (*Eng. spinal column, sin. butong panlikod, balugbog, tayudtod*)

hymen. (png). lamad sa bukana ng pwerta

hypothalamus. (png). bahagi ng utak na nagkokontrol ng produksyon at paglabas ng mga hormone mula sa pituitary gland

infundibulopelvic ligament. (png). litid na nag-uugnay sa obaryo at dingding ng balakang (*sin. suspensory ligament*)

internal iliac artery. (png). malaking ugat na pinagmumulan ng uterine artery (*sin. hypogastric artery*)

internal os ng kwelyo ng matris. (png). kanal sa pagitan ng katawan ng matris at kwelyo nito

kulani. (png). bahagi ng lymphatic system ng katawan na maaaring mamaga o lumaki sanhi ng impeksyon o iba pang sakit katulad ng kanser (*Eng. lymph node*)

kuyukot. (png). dulo ng gulugod (*Eng. coccyx*)

kwelyo ng matris. (png). bahagi ng matris na nagsisilbing lagusan ng regla (*Eng. cervix, sin. sipit-sipitan, leeg ng bahay-bata*)

labia majora. (png). pisngi na nakapaligid sa labi ng pekpek

labia minora. (png). labi ng pekpek na nakapaligid sa pwerta

matris. (png). organo sa balakang sa pagitan ng pantog at tumbong na nagsisilbing bahay-bata (*Eng. uterus*)

myometrium. (png). panggitnang bahagi ng matris na binubuo ng muscle o kalamnan

obaryo. (png). pares ng organo sa magkabilang tabi ng matris na pinagmumulan ng itlog at hormones (*Eng. ovary*)

pantog. (png). organong matatagpuan sa balakang na nagsisilbing imbakan ng ihi (*Eng. bladder*)

pelvic bone. (png). mabutong kayarian ng balakang sa ibabang hangganan ng gulugod

pelvic floor. (png). grupo ng mga kalamnan na matatagpuan sa ibabang bahagi ng balakang na nagbibigay suporta sa daluyan ng ihi, pantog, matris, at tumbong at nagbibigay-lakas sa pagsasagawa ng pagkontrol sa pag-ihing at pagdumi

perineal body. (png). bahagi ng perineum sa pagitan ng pwerta at puwit

perineum. (png). bahagi ng ari ng babae na binubuo ng puklo, singit, tumbong, at mga bahaging nakapaloob.

peritoneal cavity. (png). espasyo sa loob ng tiyan na naglalaman ng iba't ibang organo tulad ng atay, bituka at iba pa

peritonyo. (png). membrano, lamad, bamban, o saplot na bumabalot sa kabuoan ng mga laman-loob ng tiyan ng tao (*Eng. peritoneum*)

pigi. (png). likod na bahagi ng balakang na binubuo ng taba kung saan pumapagitna ang puwit (*Eng. buttocks*)

pituitary gland. (png). glandula sa utak na nagkokontrol ng produksyon ng iba't ibang hormones sa katawan kagaya ng follicle stimulating hormone (FSH) at luteinizing hormone (LH)

pudendal artery. (png). ugat na nagtutustos ng dugo sa mga kalamnan at organo sa balakang

pudendal nerve. (png). isa sa mga pangunahing nerve na matatagpuan sa balakang

puklo. (png). bahagi ng pekpek sa ibaba ng puso kung saan tumutubo ang bulbol
(*Eng. mons pubis*)

puwit. (png). butas kung saan lumalabas ang dumi (*Eng. anus*)

pwerta. (png). bahagi ng ari ng babae na lagusan ng regla at bata (*Eng. vagina, sin. bahina, puki, kiki, monay*)

round ligament. (png). litid na nagmumula sa harap ng matris hanggang labia majora

sacrum. (png). malatatsulok na buto sa ibabang bahagi ng gulugod na konektado sa balakang

singit. (png). bahagi ng katawan sa pagitan ng hita kung saan nagmumula ang mga binti

Skene's gland. (png). pares na glandula sa magkabilang bahagi ng urethra

suso. (png). bahagi ng dibdib na maaaring panggalingan ng gatas (*Eng. breast, sin. dede, totoy, pasupsupan*)

tinggil. (png). sensitibong organo sa ibabaw ng bungad ng urethra na nakikiliti o namamaga bunsod libog (*Eng. clitoris, sin. tungkil, mani*)

tumbong. (png). pinakahuling tuwid na bahagi ng bituka na nagtatapos sa butas ng puwit (*Eng. rectum*)

urethra. (png). bahagi ng pantog na nagsisilbing daanan at labasan ng ihi

urethral meatus. (png). butas sa dulo ng urethra

uterine artery. (png). pangunahing ugat na dinadaluyan ng dugo papunta sa matris

uterine corpus. (png). katawan ng matris

uterine fundus. (png). ulunan ng matris

uterine isthmus. (png). baywang ng matris

uteroovarian ligament. (png). litid na nag-uugnay sa matris at obaryo

utong. (png). bahagi ng suso sa gitna ng areola na nilalabasan ng gatas (*Eng. nipple*)

III. PISIYOLOHIYA NG REPRODUCTIVE TRACT NG BABAE

androgen. (png). hormone na ginagawa ng katawan upang magkaroon ng mga katangiang panlalaki

antibody. (png). protina na gawa ng katawan upang labanan ang mikrobyo, virus o iba pang banta sa kalusugan

autoimmune. (pnu). kalagayan kung saan ang immune system ay inaatake ang sarili nitong mga selula at hindi nito natutukoy nang tama ang sarili at dayuhang mga materyal

chromosome. (png). bahagi ng selula na naglalaman ng DNA at mga protina

coitus. (png). pagpasok ng titi sa pwerta

corpus albicans. (png). selula na binubuo ng naiwang corpus luteum at nagsisilbing tanda na hindi nabuntis ang babae

corpus luteum. (png). selula na gumagawa ng progesterone at binubuo ng labi ng granulosa at theca cells ng naiwang follicle matapos mahinog

deoxyribonucleic acid (DNA). (png). bahagi ng selula na naglalaman ng henetikong impormasyon na taglay ang instruksiyon sa pagpapalaki, pagdebelop at pagpapakilos ng katawan

estrogen. (png). hormone na responsable sa pagbuo ng katangiang sekswal ng babae

follicle. (png). tisyu na naglalaman ng nahihinog na itlog o ovum

follicle-stimulating hormone (FSH). (png). hormone na gawa ng pituitary gland na tumutulong sa paggawa ng estrogen at sa paglaki ng follicles sa obaryo

gonadotropin-releasing hormone (GnRH). (png). hormone na gawa ng hypothalamus na nag-uudyok sa pituitary gland na gumawa at maglabas ng FSH at LH

granulosa cell. (png). selula ng obaryo na gumagawa ng mga hormones gaya ng estrogen at progesterone at nagbibigay sustansiya sa itlog upang lumaki at mahinog

hormone. (png). kemikal na gawa ng mga glandula ng katawan na nagpapatakbo ng iilang mga proseso gaya ng paglago, paglaki at regulasyon ng metabolismo

kababaihan. (png). sinomang pinanganak na may organong reprodktibo o may kamalayang pangkasariang pambabae (*Eng. women*)

luteinizing hormone (LH). (png). hormone na gawa ng pituitary gland na nag-uudyok sa obaryo na maglabas ng itlog at tumutulong sa paglabas ng progesterone mula sa corpus luteum

melanin. (png). materyal sa katawan na nagdudulot ng kulay ng buhok, mata at balat

melanocytes. (png). uri ng selula na matatagpuan sa balat o sa mata na naglalaman ng kulay na tinatawag na melanin

menstrual cycle. (png). pag-ikot ng regla buwan-buwan na karaniwang tumatagal ng 28 hanggang 32 na araw at nagsisimula sa unang araw ng paglabas ng dugo

menstrual phase. (png). bahagi ng menstrual cycle kung kailan mayroong pagdurugo mula sa matris dulot ng paglagas ng lining nito at nagpapahiwahatig na walang nabuo na bilig

oxytocin. (png). hormone na gawa ng hypothalamus at iniimbak sa pituitary gland na responsable sa paghilab ng matris

pagbubuntis. (png). kondisyon sa pagitan ng pagkabuo at/o paglaki ng fetus sa loob ng matris at panganganak (*Eng. pregnancy, sin. pagdadalantao*)

pakikipagtalik. (png). pisikal na pakikipag-ugnayang sekswal

pangingitlog. (png). paghinog at paglabas ng itlog mula sa obaryo (*Eng. ovulation*)

progesterone. (png). hormone na nagmumula sa corpus luteum na tumutulong na mapanatili ang lining ng matris at maitaguyod ang pagbubuntis

prolactin. (png). hormone na gawa ng pituitary gland na tumutulong sa paghimok sa suso na gumawa ng gatas

proliferative phase. (png). bahagi ng menstrual cycle kung kailan lumalago ang lining ng matris dahil sa estrogen

regla. (png). buwanang paglabas ng lining ng matris na may kasamang pagdugo (*Eng. menstruation, sin. buwanang dalaw*)

secretory phase. (png). bahagi ng menstrual cycle na nagsisimula matapos ang pangingitlog at kung kailan dumarami ang mga glandula ng lining ng matris

selula. (png). pinakapayak na kayarian ng buhay na organismo (*Eng. cell, sin. sihay*)

sistemang reproductibo. (png). ang mga tisyu, glandula, at organo na kasama sa paggawa ng mga supling (*Eng. reproductive system*)

IV. EMBRIYOLOHIYA NG REPRODUCTIVE TRACT NG BABAE

amnion. (png). lamad sa labas ng bilig na naglalaman ng likidong nagbibigay proteksyon at nagpapanatili ng tamang temperatura

bilig. (png). yugto ng pagsulong na nagsisimula sa pertilisasyon hanggang ika-walong linggo ng pagbubuntis (*Eng. embryo*)

blastocyst. (png). kumpol ng mga naghahati-hating selula galing sa pertilisadong itlog na siyang kumakapit sa lining ng matris, kadalasan sa ika-apat hanggang ikalimang araw matapos ang pertilisasyon

chorion. (png). lamad sa labas ng bilig na nagsisilbing interface o tagapag-ugnay ng daloy ng dugo sa pagitan ng inunan at sanggol

chorionic villi. (png). mikroskopyong mga tisyu ng chorion

decidua. (png). bahagi ng lining ng matris na nagbibigay nutrisyon at nagbibigay suporta sa bilig

fetus. (png). yugto ng pagsulong na nagsisimula sa ikasiyam na linggo ng pagbubuntis hanggang panganganak

gamete. (png). selulang reproduktibo na nagtataglay ng kalahati ng chromosome ng tao

gametogenesis. (png). proseso ng pagbuo ng gametes

germ cell. (png). uri ng selula na nagiging gametes (*sin. binhi*)

implantasyon. (png). pagkapit at pagtanim ng bilig sa lining ng matris

itlog. (png). gamete ng babae na inilalabas ng obaryo at naglalaman ng kalahati ng henetikong materyal na kailangan para sa pertilisasyon (*Eng. ovum*)

karyotype. (png). anyo at bilang ng mga chromosomes ng isang selula

mesonephros. (png). pansamantalang bato na lumilitaw sa bilig sa ikatlo hanggang ika-apat na linggo ng pagbubuntis

Mullerian duct. (png). organo sa pagsulong ng fetus na babae na nagbibigay daan sa pagbuo ng panloob na organong reproductibo kagaya ng mga tubo, matris, kwelyo ng matris at bahagi ng pwerta (*sin. paramesonephric duct*)

parenchyma. (png). bahagi ng organo na binubuo ng mga selulang nagsasagawa ng pangunahing tungkulin nito

pertilisasyon. (png). pagtatagpo o pagsasanib ng itlog at semilya upang makabuo ng bilig o embryo

semilya. (png). gamete ng lalaki na karaniwang may ulo at buntot na siyang naglalaman ng kalahati ng henetikong materyal na kailangan para sa pertilisasyon (*Eng. sperm*)

spermatocyte. (png). selula ng lalaki na nabubuo sa testes na nagiging semilya sa pagtanda

stroma. (png). bahagi ng organo na nagbibigay suporta at anyo sa mga selula nito

tamod. (png). likido na inilalabas ng lalaki sa ejaculation na binubuo ng semilya, mga enzyme at protina (*Eng. semen*)

teratogen. (png). kemikal, organismo o pangyayari na maaaring magdulot ng anomalya sa pagkabuo ng fetus sa sinapupunan

theca cell. (png). selula ng obaryo na gumagawa ng mga androgen na kinakailangan ng mga follicle at sumusuporta at nagpoprotekta sa follicles

Wolffian duct. (png). organo sa pagsulong ng fetus na lalaki na nagbibigay-daan sa pagbuo ng epididymis, vas deferens at seminal vesicles (*sin. mesonephric duct*)

yolk sac. (png). lamad sa labas ng bilig na pinagmumulan ng nutrisyon, oxygen at dugo

zygote. (png). produkto ng pagsasanib ng sperm at egg cell

V. MGA YUGTO NG BUHAY NG BABAE

adolescence. (png). yugto ng buhay sa pagitan ng puberty at kagulangang sekswal

adrenarche. (png). hudyat ng pagsisimula ng puberty kung saan tumataas ang produksyon ng androgens na minamarkahan ng pagtubo ng buhok sa kilikili at bulbol sa kauna-unahang pagkakataon

adulthood. (png). yugto ng lubusang pagkabuo ng mga pisikal at sekswal na katangian (*sin. kagulangang sekswal*)

climacterium. (png). panahon ng pagbabago mula sa pagbaba ng aktibidad ng obaryo hanggang sa kawalan ng paggana nito

gonadarche. (png). proseso ng pagiging aktibo ng gonads bunsod ng pagtaas ng FSH at LH

menarche. (png). pagkakaroon ng regla sa unang pagkakataon

menopause. (png). permanenteng pagkawala ng kakayahan ng babae na mangitlog, gumawa ng estrogen, at magregla nang higit pa sa 12 buwan (*sin. paglalayag, layag, menapos*)

perimenopause. (png). yugto ng pagbabago sa antas at aktibidad ng mga hormones na naghuhudyat ng simula ng menopause

pubarche. (png). paglabas ng bulbol na tanda ng adrenarche

puberty. (png). pagsibol ng mga pisikal at sekswal na pagbabago sa isang bata upang maging nasa hustong gulang na may kakayahang reproductibo

thelarche. (png). pag-usbong ng suso sa unang pagkakataon

VI. PAGBUBUNTIS

aborsiyon. (png). paglabas ng bilig o fetus na kulang sa 20 linggo ng pagbubuntis na maaaring sinadya o kusang nangyari (*sin. pagkakunan, pagkaagas, pagkalaglag*)

acceleration. (png). normal na pagbilis ng tibok ng puso ng fetus

amniotic fluid. (png). tubig sa loob ng supot na pinaglalagyan ng fetus

amniotomy. (png). artipisyal na pagbutas ng panubigan

anomalyang congenital. (png). pisikal na depekto sa fetus dulot ng problema sa pagkakabuo ng mga organo (*Eng. birth defect*)

antenatal. (png). panahon bago manganak

APGAR score. (png). sukat ng kalagayan ng sanggol sa unang limang minuto mula sa pagsilang

assisted vaginal delivery. (pnu). panganganak na gumagamit ng instrumento kagaya ng forceps o vacuum para tulungan ilabas ang ulo ng sanggol

barrier method. (png). kontraseptibo na humaharang sa pagdaan ng semilya papunta sa matris gaya ng condom o diaphragm

basal body temperature (BBT). (png). temperatura ng katawan habang nakapahinga

Braxton-Hicks contractions. (png). hilab ng matris na hindi regular at hindi nagdudulot ng pagbuka ng kwelyo nito (*Eng. false labor*)

cephalic presentation. (png). presentasyon ng fetus na nauuna ang ulo sa daanan ng panganganak

cesarean section (CS). (png). panganganak sa pamamagitan ng paggawa ng hiwa sa tiyan ng ina

condom. (png). kontraseptibo na gawa sa manipis na balat gaya ng latex na isinusuot sa ari ng lalaki upang pigilan ang pagpasok ng tamod sa kwelyo ng matris

deceleration. (png). pagbaba sa bilang ng tibok ng puso ng fetus

diaphragm. (png). kontraseptibong hugis plato na gawa sa latex o silicone na inilalagay sa loob ng pwerta upang takpan ang kwelyo ng matris

dilatation. (png). pagbukas ng kwelyo ng matris

dystocia. (png). hindi paglabas ng fetus sa pwerta na maaaring dahil sa makipot na sipit-sipitan (*Eng. obstructed labor, abnormal labor*)

ectopic pregnancy. (png). pagbubuntis sa labas ng matris

effacement. (png). pag-ikli ng kwelyo ng matris

episiorrhaphy.(png). pagtahi ng punit o gupit sa perineum pagkatapos ng panganganak

episiotomy. (png). paggupit sa perineum habang nanganganak upang magkaroon ng sapat na espasyo para makalabas ang fetus

forceps. (png). instrumentong bakal na binubuo ng blade, shank at handle na ginagamit para mailabas ang ulo ng fetus mula sa sinapupunan

full term. (png). pagbubuntis na naka-kumpleto ng 39 hanggang 40 linggo

hilab ng matris.(png). pagtigas ng matris dulot ng aksyon ng kalamnan nito

implantation bleeding.(png). pagkakaroon ng kaunting pagdurugo sa simula ng pagbubuntis dulot ng pagkapit ng blastocyst sa lining ng matris

inunan. (png). organo na nabubuo sa matris habang nagbubuntis para mapasa ang nutrisyon mula sa ina patungo sa fetus (*Eng. placenta*)

kabuwanan. (png). pagbubuntis na sakto sa buwan o naka-kumpleto ng 37 linggo pataas (*sin. sakto sa buwan*)

kolostrum. (png). gatas na unang lumalabas mula sa suso pagkapanganak na sagana sa immunoglobulin, iba't ibang mineral, at protina

kontraseptibo. (png). gamit at/o gamot na pumipigil sa pagbubuntis (*Eng. birth control*)

korionisidad. (png). bilang ng chorion na bumabalot sa mga fetuses sa maramihang pagbubuntis

kurdon ng pusod. (png). kurdon na binubuo ng tatlong ugat na dinadaluyan ng sustansya at oxygen sa pagitan ng ina at fetus

labor. (png). proseso ng pagluwal ng fetus at ng inunan mula sa sinapupunan na nagsisimula sa regular na paghilab ng matris at pagbuka ng kwelyo nito

lochia. (png). likidong lumalabas sa pwerta na normal na nakikita matapos manganak

manas. (png). pagkakaroon ng labis na tubig sa katawan na kadalasan ay nakikita sa paa at binti ng buntis (*Eng. edema*)

morning sickness. (png). pagkahilo o pagduduwal na may kinalaman sa pagbubuntis

pagbubuntis. (png). kondisyon sa pagitan ng pagkabuo at/o paglaki ng fetus sa loob ng matris at panganganak (*sin. pagdadalantao*)

paglilihi. (png). kakaibang damdamin, pananaw o pagnanasa sa pagkain o bagay na karaniwang nararanasan sa unang trimester ng pagbubuntis

panganganak. akto ng paglabas ng fetus at inunan na maaaring dumaan sa pwerta o sa tiyan (*Eng. delivery*)

pangangasim ng sikmura. (png). kondisyon ng pagbalik ng asido ng tiyan sa esophagus na nagdudulot ng sakit o hapdi (*Eng. pyrosis, heartburn*)

panubigan. (png). supot na naglalaman ng tubig na nakapalibot sa fetus (*Eng. amniotic sac*)

puerperium. (png). panahon matapos ang panganganak na bumabalik ang katawan sa normal na kalagayan na umaabot ng anim na linggo

suhi. (png). presentasyon ng fetus na nauuna ang puwit o paa sa daanan ng panganganak

vacuum. (png). instrumentong gumagamit ng negatibong presyon na ginagamit para mailabas ang ulo ng fetus mula sa sinapupunan

vaginal birth. (png). panganganak sa pamamagitan ng paglabas ng fetus sa pwerta (*sin. normal delivery*)

VII. MGA KARANIWANG KONDISYON SA GINEKOLOHIYA

i. Benign na mga Kondisyon sa Ginekolojiya

adenomyoma. (png). tumor o bukol dulot ng pamamaga dahil sa abnormal na pagkakaroon ng tisyu ng endometrium sa kalamnan ng matris

adenomyosis. (png). kondisyon na lumalaki ang dingding ng matris sanhi ng paglago ng mga glandula, dugo at stroma sa kalamnan nito

adhesiolysis. (png). uri o bahagi ng operasyon na inaalis ang mga adhesyon o abnormal na pagkakadikit ng mga bahagi sa loob ng tiyan upang maibalik sa normal na katangian

allergic contact dermatitis. (png). pamamaga ng balat na dulot ng pagdikit ng isang bagay na sensitibo ang tao

Bartholin's gland cyst. (png). bukol ng Bartholin's gland sanhi ng pagbabara ng maliit na tubo na dinadaan ng mga likido

benign. (pnu). kondisyon, bukol o tumor na hindi mapaminsala at hindi kanser

cervical stenosis. (png). kondisyon ng pagkipot ng butas ng kwelyo ng matris

corpus luteum cyst. (png). bukol sa obaryo na lumilitaw kapag hindi nawala o lumaki ang corpus luteum matapos mailabas ang itlog

cyst. (png). supot na karaniwang naglalaman ng likido, hangin, o iba pang materyal na kadalasang benign

dermoid cyst. (png). bukol sa obaryo na kadalasang naglalaman ng buhok, ngipin, buto, sebo, o mga glandula ng pawis

dysplastic nevus. (png). uri ng nunal na iba ang hitsura sa karaniwang nunal

endocervical polyp. (png). bukol na karaniwang may tangkay na tumutubo sa lining ng kwelyo ng matris

endometrioma. (png). bukol sa obaryo na katulad ng tisyu sa lining ng matris

endometriosis. (png). karamdaman kung saan ang tisyu na katulad ng lining ng matris ay tumutubo sa labas ng matris

fibroma. (png). bukol na gawa sa connective tissue

follicular cyst. (png). bukol kapag ang follicle ng obaryo ay hindi pumutok o naglabas ng itlog nito

folliculitis. (png). kondisyon sa balat kapag namamaga ang follicles ng buhok

Gartner's duct cyst. (png). bukol na mula sa paglobo ng mesonephros

hemangioma. (png). bukol na nabubuo sa pamamagitan ng mabilis na pagdami ng maliliit na daluyan ng dugo

hematosalpinx. (png). pagkakaroon ng dugo sa loob ng fallopian tube

hydrosalpinx. (png). pagkakaroon ng malinaw at malabnaw na likido sa loob ng fallopian tube

intramural myoma. (png). uri ng myoma na matatagpuan sa loob ng kalamnan ng matris

irritant contact dermatitis. (png). pamamaga ng balat na dulot ng pagdikit ng isang likas na nakalalason o mapaminsalang bagay

junctional nevus. (png). kumpol ng melanocytes na nabubuo sa loob ng ibabaw na layer ng balat

lesion. (png). abnormalidad sa tisyu ng isang organismo na sanhi ng sakit o trauma

lichen planus. (png). karamdamang autoimmune ng balat na nagdudulot ng pangangati, pamumula, at/o pamamaga nito

lichen sclerosus. (png). karamdaman ng balat na nagiging sanhi ng pagkakaroon ng hindi pantay na pagkupas at pagnipis nito na kadalasan matatagpuan sa pekpek at puwet

lipoma. (png). bukol na gawa sa taba at matatagpuan sa ilalim ng balat

marsupialization. (png). operasyon na nagbubukas ng buklig at nagpapanatili ng daluyan ng likido

Meig's syndrome. (png). kalagayan ng taong may benign na bukol sa obaryo na kinakikitaan din ng pag-iipon ng tubig sa baga at sa tiyan

melanoma. (png). kanser sa balat na nabubuo sa mga melanocyte

mucinous cystadenoma. (png). bukol sa obaryo na naglalaman ng malauhog na likido

myoma. (png). benign na bukol ng kalamnan o masel ng matris

myomectomy. (png). operasyon upang matanggal ang myoma

Nabothian cyst. (png). maliit na bukol na nabubuo dahil sa pagkakulong ng mga uhog sa loob ng glandula ng kwelyo ng matris

nunal. (png). kumpol ng mga melanocytes

oophorectomy. (png). operasyon upang matanggal ang mga obaryo

oophorocystectomy. (png). operasyon upang matanggal ang cyst ng obaryo (*sin. ovarian cystectomy*)

ovarian torsion. (png). kondisyong nangyayari kapag napupulupot ang obaryo sa mga tisyu na sumusuporta rito

paraovarian cyst. (png). cyst na matatagpuan malapit sa o katabi ng mga obaryo

paratubal cyst. (png). cyst na matatagpuan malapit sa o katabi ng fallopian tubes

polyp. (png). bukol na karaniwang may tangkay na tumutubo sa lining ng matris (*sin. kuntil*)

polypectomy. (png). operasyon upang matanggal ang polyp o kuntil

salpingectomy. (png). operasyon upang matanggal ang fallopian tube

salpingoophorectomy. (png). operasyon upang matanggal ang obaryo at fallopian tube

salpingostomy. (png). operasyon na binubutasan ang fallopian tube upang alisin ang laman habang pinapanatili ang kabuoan ng tubo

serous cystadenoma. (png). cyst sa obaryo na naglalaman ng malinaw at malabnaw na likido

submucous myoma. (png). myoma na matatagpuan sa lining ng matris

subserous myoma. (png). myoma na matatagpuan sa labas ng kalamnan o masel ng matris

theca lutein cyst. (png). bukol sa obaryo, na kadalasang magkapares, dulot ng mataas na antas ng beta-hCG

urethral caruncle. (png). maliit na bukol na matatagpuan sa likurang bahagi ng urethral meatus na karaniwang nakikita sa babaeng nasa menopause

vaginal inclusion cyst. (png). maliit na bukol sa pwerta na kadalasang bunsod ng pinsala rito mula sa panganganak

vulvar hematoma. (png). pamumuo ng dugo sa pekpek

vulvodynia. (png). kondisyon ng walang tigil at hindi maipaliwanag na pananakit ng pekpek

ii. Mga Impeksiyon ng Genital Tract

antibiotics. (png). mga gamot na lumalaban sa mga impeksiyong dulot ng bacteria sa pamamagitan ng pagpatay o pagpigil sa paglaki o pagdami nito

asymptomatic bacteriuria. (png). pagkakaroon ng bacteria sa ihi na walang kaugnay na sintomas

bacteria. (png). organismong may iisang selula na maaaring magdulot ng sakit

bacterial vaginosis. (png). impeksyon ng pwerta dulot ng pagkawala ng balanse ng mikrobyo na karaniwang matatagpuan dito

bakuna. (png). biyolohikal na materyal na nag-uudyok ng produksyon ng antibody

Bartholin's gland abscess. bukol o pamamaga ng Bartholin's gland na mayroong nana bunsod ng impeksyon

bubo. (png). bukol at pamamaga ng mga kulani sa singit

cellulitis. (png). pamamaga ng mga connective tissue sa ilalim ng balat

cervicitis. (png). pamamaga ng kwelyo ng matris bunsod ng pagkasira, pagkakaroon ng tumor o impeksyon

chancre. (png). sugat na hindi makiro, nag-iisa at kusang gumagaling bunsod ng impeksyon na syphilis

chancroid. (png). sexually transmitted disease na bunsod ng bacteria na *Haemophilus ducreyi* na nakakapagdulot ng masakit na sugat sa ari at pamamaga ng kulani sa singit

cystitis. (png). pamamaga ng pantog at daanan ng ihi na karaniwang dulot ng impeksyon

debridement. (png). pagtanggap ng kontaminadong tisyu

dehiscence. (png). bahagya o kabuoang pagbuka ng tahi ng sugat dahil sa hindi wastong paggaling nito

electrocautery. (png). pagsunog at pagsira ng tisyu sa pamamagitan ng kuryente

endometritis. (png). pamamaga ng lining ng matris na kadalasang bunsod ng impeksyon

fungi. (png). organismong hindi nakakagawa ng sariling pagkain (heterotrophs) na maaaring magdulot ng sakit (*sin. yeast*)

galis. (png). impeksyon sa balat na nakakahawa bunsod ng *Sarcoptes scabiei* na kadalasang may pasulput-sulpot na pangangati sa mga kamay, pulso, suso, pekpek, at puwit (*Eng. scabies*)

gangrene. (png). pagkabulok ng mga tisyu dahil sa pagbara, pagkawala o pagbaba ng daloy ng dugo papunta rito

genital herpes. (png). sexually transmitted disease dulot ng *Herpes simplex* virus kung saan ang ari ay nagkakaroon ng maliliit at mahahapding singaw o paltos

genital ulcer. (png). sugat na lumilitaw sa ari na maaaring bunga ng impeksiyon

group B streptococcus (GBS). (png). bacteria na kadalasang natatagpuan sa pwerta at puwit na maaring maging sanhi ng impeksiyon sa sanggol

hepatitis B infection. (png). impeksyon bunsod ng virus na umaatake sa atay

human papillomavirus (HPV). (png). virus na matatagpuan lamang sa tao na pangunahing sanhi ng genital warts at kanser sa kwelyo ng matris

immunoglobulin. (png). grupo ng mga antibody na ginagamit ng katawan upang labanan ang impeksiyon

intraamniotic infection. (png). impeksiyon sa inunan, panubigan, amnion, chorion o decidua

kulugo. (png). benign na bukol na tumutubo sa balat ng ari o puwitan na bunsod ng HPV na nakakuha sa pamamagitan ng pakikipagtalik (*Eng. condyloma, genital warts*)

kuto. (png). impeksyong bunsod ng pamumugad ng crab louse *Phthirus pubis* na karaniwang nakakapagdulot ng pangangati ng pekpek (*Eng. pediculosis pubis, sin. kuyumad, kayumad, hanip*)

lymphgranuloma venereum. (png). sexually transmitted disease bunsod ng *Chlamydia trachomatis* na nakakapagdulot ng hindi makirod at kusang gumagaling na sugat at maaring mayroon ding kasabay na pamamaga ng kulani

molluscum contagiosum. (png). impeksyon sa balat bunsod ng pox virus na nagdudulot ng pagtubo ng maliliit na bukol na may lubog sa gitna

nana. (png). anumang tisyu, organo o bahagi ng katawan na naglalaman ng malapot na likidong manilaw-nilaw o may pagkaberde bunsod ng impeksyon (*Eng. abscess*)

pelvic inflammatory disease (PID). (png). impeksyon ng matris o tubo na maaaring kumalat sa obaryo at/o iba pang mga organo sa balakang

pigsa. (png). impeksyon sa balat at sa ilalim nito na naglalaman ng nana (*Eng. carbuncle*)

pyelonephritis. (png). pamamaga ng bato na karaniwang dulot ng impeksiyon

pyosalpinx. (png). pagkakaroon ng nana sa loob ng fallopian tube

salpingitis. (png). pamamaga ng isa o ng magkabilang tubo

sepsis. (png). tugon ng katawan sa matinding impeksyon na maaaring magdulot ng panganib sa buhay

septic abortion. (png). uri ng aborsyon na may komplikasyon ng impeksyon

septicemia. (png). pagkalat sa dugo ng bacteria, virus, o fungi mula sa isang impeksyon

sexually transmitted disease (STD). (png). sakit bunsod ng ilang bacteria o virus na maaaring maipasa ng tao sa kapwa sa pamamagitan ng pakikipagtalik (*sin. sexually transmitted infection*)

syphilis. (png). sexually transmitted disease bunsod ng *Treponema pallidum* na nagsisimula bilang chancre, kumakalat sa dugo at maaaring maisalin sa pamamagitan ng pakikipagtalik, pagtawid sa inunan, o habang nanganganak

toxic shock syndrome (TSS). (png). sakit bunsod ng lason mula sa *Staphylococcus aureus* na may kasamang lagnat at maaaring mauwi sa pagkasira ng iba't ibang organo

trichomoniasis. (png). sexually transmitted infection na bunsod ng *Trichomonas vaginalis* na nakakapagdulot ng sintomas ng vaginitis, urethritis, at cervicitis (*sin. trichomonas vaginitis*)

tuberculosis. (png). nakakahawang sakit bunsod ng tubercle bacilli at/o *Mycobacterium bovis* na nakakaapekto lalo na sa бага ngunit maaaring kumalat sa iba pang organo tulad ng bato, bituka, pelvic organs, gulugod, at utak

tuboovarian abscess. (png). nana na nabuo sa pamamagitan ng pagkakadikit-dikit ng tubo, obaryo, at/o mga katabing organo sa balakang buhat sa pagkakaroon ng pelvic inflammatory disease

tulo. (png). sexually transmitted infection bunsod ng mikrobyong *Neisseria gonococcus* na maaaring makapagdulot ng pagkabaog, mala-nana na vaginal discharge o hapdi sa pag-ihi (*Eng. gonorrhea*)

urinary tract infection (UTI). (png). sakit na dulot ng mikrobyo sa daanan ng ihi

vaginal discharge. (png). likido o katas na lumalabas mula sa pwerta

vaginitis. (png). kondisyon ng pwerta na dala ng pamamaga o impeksyon nito na maaaring magdulot ng vaginal discharge, pangangati, at kirot

virus. (png). mikrobyong nakakahawa na nakapagpaparami sa loob ng buhay na selula

vulvar pruritus. (png). sintomas ng matinding pangangati sa pekpek

vulvovaginal candidiasis. (png). impeksyon ng pekpek at pwerta na kadalasan bunsod ng *Candida sp.* at may sintomas ng pamumula, pangangati, hapdi, at mala-kesong puti na katas (*sin. yeast infection, fungal infection, candida vulvovaginitis*)

iii. Reproductive Endocrinology at Infertility

amenorrhea. (png). kawalan o abnormal na pagtigil ng pagreregla

assisted reproductive technology (ART). (png). paraang medikal upang magbuntis sa pamamagitan ng manipulasyon sa itlog ng babae at semilya ng lalaki sa laboratoryo upang makabuo ng bilig

asthenospermia. (png). mabagal na paggalaw ng semilya sa tamod

chromotubation. (png). pagsusuri upang malaman kung ang mga tubo ng matris ay walang bara na karaniwang ginagawa sa pamamagitan ng pagkabit ng catheter papasok sa matris kasunod ang pagpasok ng likidong may kulay

controlled ovarian hyperstimulation. (png). pagbibigay ng mga gamot at hormone upang mangitlog ng marami ang isang babae

disorders of sex development. (png). kondisyong taglay na ng isang sanggol bago pa man isilang at hindi tugma ang ari ng bata sa kanyang chromosome o genes (*sin. disorders of sex differentiation, intersex*)

embryo transfer. (png). paglalagay ng nabuong bilig mula sa in vitro fertilization sa loob ng matris

fimbriolysis. operasyon na pinaghihiwalay ang pagkakadikit ng fimbria

follicle monitoring. (png). paggamit ng ultrasound para masubaybayan at masukat ang mga lumalaking follicle

hysterosalpingography. (png). pagsusuri upang malaman kung ang mga tubo ng matris ay walang bara sa pamamagitan ng pagkabit ng catheter papasok sa matris kasunod ang pagpasok ng contrast medium habang sumasailalim sa fluoroscopy o x-ray

hysteroscopy. operasyon na gumagamit ng instrumentong may kamera upang makita ang loob ng matris

in vitro fertilization (IVF). (png). uri ng assisted reproductive technology kung saan ang itlog ng babae at semilya ng lalaki ay pinagtatagpo sa loob ng isang laboratoryo at ang nabuong bilig ay inilalagay pabalik sa matris ng babae (*sin. test tube baby*)

intracytoplasmic sperm injection (ICSI). (png). isang paraan sa assisted reproductive technology kung saan ang semilya ay direktang itinuturok sa loob ng itlog

intrauterine insemination (IUI). (png). pagproseso at paglagay ng semilya sa loob ng matris (*sin. artificial insemination*)

laparoscopy. (png). operasyon na gumagamit ng instrumentong may kamera upang makita ang loob ng tiyan

Mullerian anomaly. (png). kondisyong taglay na ng isang sanggol bago pa man isilang kung saan ang matris ay hindi normal na nabuo

oligospermia. (png). mababang bilang ng semilya (*sin. low sperm count*)

ovarian hyperstimulation syndrome (OHSS). (png). medikal na komplikasyon ng controlled ovarian hyperstimulation na nagdudulot ng pamamaga ng obaryo at paglabas ng tubig mula sa loob ng mga ugat na daluyan ng dugo

ovum pick-up. (png). bahagi ng assisted reproductive technology kung saan ang mga itlog na nasa loob ng obaryo ay dahan-dahang sinisisip gamit ang karayom na ginagabayan ng ultrasound (*sin. egg harvest*)

pagkabaog. (png). kabiguang magbuntis pagkatapos ng isang taon na regular na pagtatalik na walang proteksyon (*Eng. infertility, sterility, subfertility*)

pagpapaitlog. (png). pagbibigay ng gamot upang tulungang mangitlog ang isang babae (*Eng. ovulation induction*)

polycystic ovary syndrome (PCOS). (png). kondisyong medikal na sanhi ng kawalan ng balanse ng mga hormone na nakakaapekto sa buwanang pagreregla, pangingitlog, kakayahang magbuntis, at metabolismo

recurrent pregnancy loss (RPL). (png). pagkakunan o pagkaagas ng dalawang ulit o higit pa

semen analysis. (png). pagsusuri upang malaman ang bilang at kalidad ng semilya at tamod ng lalaki (*sin. sperm analysis*)

septate uterus. (png). kondisyong taglay na ng isang sanggol bago pa man isilang kung saan may laman na namamagitan sa loob ng matris

teratozoospermia. (png). abnormal na itsura ng semilya

tubal obstruction. (png). bara sa tubo ng matris

unicornuate uterus. (png). kondisyong taglay na ng isang sanggol bago pa man isilang kung saan isang kalahati lamang ng matris ang nabuo

uterine didelphys. (png). kondisyong taglay na ng isang sanggol bago pa man isilang kung saan ang dalawang kalahati ng matris ay hindi nagdikit at nagresulta sa dalawang matris na may kani-kaniyang kwelyo o cervix (*sin. double uterus*)

iv. Gynecologic Oncology

ascites. (png). akumulasyon ng tubig sa loob ng tiyan

biyopsya. (png). pagsusuri ng abnormal na laman na tumubo sa saanmang bahagi ng katawan ng tao (*Eng. biopsy, sin. surimbuhay*)

brachytherapy. (png). uri ng radiation therapy na inilalagay ang ang materyal na radioactive diretso o malapit sa bukol o tumor

cachexia. (png). pamamayay

cancer pain. (png). pananakit dulot ng kanser

carcinoma-in-situ. (png). kanser na naroroon pa sa orihinal na lugar ng pagkakaroon gaya ng epithelium at hindi pa kumalat sa mga kalapit na tisyu gaya ng basement membrane

caregiver. (png). pangunahing tao na nagbibigay ng pag-aalaga at atensyon sa indibidwal na may pangangailangang pangkalusugan at pagkalinga (*sin. tagapag-alaga*)

cervical cancer. (png). kanser sa kwelyo ng matris

chemotherapy. (png). paraan ng paggamot sa kanser gamit ang mga kemikal o gamot na itinuturok sa pasyente

cone biopsy. (png). pagkuha o pagtanggap ng hugis konong parte ng kwelyo ng matris para mapa-biyopsya

debulking surgery. (png). operasyon para alisin ang buong bukol na kanser

endometrial cancer. (png). kanser sa lining ng matris

extrafascial hysterectomy. (png). operasyon na inaalis ang buong matris kasama ang buong pubovesicocervical fascia

fallopian tube cancer. (png). kanser sa tubo

hair loss. (png). pagkawala o paglagas ng buhok

hormone therapy. (png). paraan ng gamutan gamit ang hormone na maaaring iniinom o itinuturok

hospice care. (png). uri ng pangangalaga sa mga malapit nang pumanaw at tumutulong mabigyan ng dignidad ang pasyente sa kanilang pagpanaw

HPV vaccination. (png). pagpapabakuna laban sa human papillomavirus

hyperplasia. (png). pagdami ng selula sa isang organo o tisyu na maaaring maging kanser sa kinalaunan

immunohistochemistry. (png). paggamit ng immunologic technique sa pagsusuri ng selula para matukoy ang klase ng kanser

immunotherapy. (png). paggamot ng kanser gamit ang sangkap na nagpapasigla o nagpapalakas ng immune response

kalidad ng buhay. (png). pangkalahatang kalagayan at kahusayan ng buhay ng isang pasyenteng may karamdaman katulad ng kanser sakop ang kanyang pisikal, emosyonal, sosyal, at sikolohikal na kaginhawahan (*Eng. quality of life*)

kanser. (png). kondisyon kung saan may abnormal at walang hupang paglago ng mga selula sa katawan (*Eng. cancer, sin. malignanteng neoplasma*)

karsinogeno. (png). kemikal o organismo na nagdudulot ng kanser (*Eng. carcinogen*)

low malignant potential tumor (LMP). (png). kanser na bahagya lamang ang pagbabago sa mga selula at mabagal ang pagkalat

lunas. (png). remedyo o gamot na ginagamit upang pangalagaan ang kalusugan, maibsan ang sakit o magamot ang isang medikal na kondisyon kagaya ng kanser (*Eng. cure*)

lymph node dissection. (png). operasyon na tinatangal ang mga kulani upang masuri kung kumalat ang kanser (*sin. lymphadenectomy*)

malignant. (pnu.) naglalarawan sa kanser

metastasis. (png). pagkalat ng kanser mula sa isang organo papunta sa iba pang mga organo

molecular profiling. (png). uri ng pagsusuri na gumagamit ng tisyu, dugo o iba pang body fluids para masuri kung may genes, protina at iba pang molecule na may senyales ng sakit tulad ng kanser

mouth sore. (png). singaw sa bibig

multi-disciplinary approach. (png). pangkalahatang paggamot sa kanser na kaakibat ang iba-ibang disiplina ng medisina

mutasyon. (png). proseso ng pagbabago sa DNA ng isang organismo na maaaring mangyari dahil sa radiation, mga kemikal o iba pang mga sangkap sa kapaligiran (*Eng. mutation*)

nekrosis. (png). pagkamatay at pagkabulok ng mga selula o tisyu sa katawan (*Eng. necrosis, sin. pagkabulok*)

neoplasma. (png). anumang bukol o pagtubo na nagmumula sa pagkakaroon ng mga bagong selula ng katawan (*Eng. neoplasm, sin. tumor, bukol*)

no evidence of disease (NED). (pnu.) kondisyon na walang nakikitang ebidensiya ng aktibong kanser sa katawan ng pasyente sa gamit ang karaniwang medikal na pagsusuri

omentectomy. (png). operasyon para matanggal ang sinsal o omento

ovarian cancer. (png). kanser sa obaryo

overall survival. (png). pangkalahatang kaligtasan o paggaling

pagduduwal. (png). pakiramdam ng pagsusuka na maaaring maramdaman bilang reaksyon sa mga gamot na binibigay tulad ng chemotherapy (*Eng. nausea*)

pagkahapo. (png). labis na pagod na maaaring maranasan ng tao matapos gawin ang pisikal na gawain o dahil sa iba't ibang kondisyon tulad ng kulang sa tulog, stress, o sa pagkakaroon ng iba't ibang karamdaman (*Eng. fatigue*)

pagsusuka. (png). paglabas ng nilalaman ng tiyan kagaya ng pagkain o likido mula sa bibig na maaaring sanhi ng reaksyon sa mga gamot na binibigay sa chemotherapy (*Eng. vomiting*)

palliative care. (png). pagbibigay ng serbisyong medikal at kaakibat na paggagamot upang mapaganda ang kalidad ng buhay ng pasyenteng may malubhang sakit na banta sa kanyang buhay

peritoneal cancer. kanser sa peritonyo na hindi nagmula sa ibang organo o tisyu

peritoneal washing. (pnd). paglagay ng likido sa loob ng peritoneal cavity upang masuri kung may mga cancer cells

plasibo. (png). sangkap na walang epektong nakapagpapagaling o nakakahilom (*Eng. placebo*)

pleural effusion. (png). tubig sa baga

primary therapy. (png). pangunahing pamamaraan ng paggamot na karaniwang inilalaan para labanan ang kanser

prognosis. (png). tinatayang resulta ng isang medikal na kondisyon na mahalaga para sa pag-unawa kung gaano kalubha ang isang kondisyon kagaya ng kanser

progression-free interval. (png). panahon habang nagpapagamot o pagkatapos ng gamutan na hindi lumalala ang sakit

progresibong sakit (png). kanser na lumalaki, kumakalat at lumalala (*Eng. progressive disease.*)

radiation therapy. (png). paggamot sa kanser sa pamamagitan ng pagpapatama ng malalakas na sinag ng enerhiya o radiation

radical hysterectomy. (png). operasyon ng pag-alis ng matris kasama ang mga ligamento at itaas na bahagi ng pwerta o bahina

recurrence. (png). pagbalik ng kanser matapos ang panahon ng remission

refractory cancer. (png). kanser na hindi tinatablan ng gamutan

remission. (png). pagtigil ng aktibong paglago o pagkalat ng kanser sa katawan dahil sa paggamot

response. (png). reaksiyon ng cancer cells o ng buong kalusugan ng pasyente sa pangunahing paggamot na bahagi ng pagsubaybay sa kondisyon ng pasyente

sarcoma. (png). kanser mula sa connective tissue gaya ng buto, kalamnan, litid

screening tests. (png). pagsusuri na isinasagawa upang matukoy kung may palatandaan ng kanser sa katawan bago pa man magkaroon ng sintomas ang pasyente

side effects. (png.) hindi kanais-nais na epekto ng gamot o gamutan

stable disease. (png). kanser na hindi lumalala ngunit hindi rin gumagaling

stage. (png). lawak ng kalat ng kanser sa katawan

survivor. (png). taong nakaranas ng kanser at sa kasalukuyan ay malusog at buhay

systemic. (pnu). malawak at pangkalahatan na sakop ng sakit o gamot

targeted drug therapy. (png). uri ng gamutan na gumagamit ng gamot o sangkap na tumutukoy sa partikular na molekula o mekanismo sa loob ng cancer cells upang makontrol ang paglaganap nito

terminal illness. (png). sakit o kondisyon na walang permanenteng lunas at maghahantong sa pagkamatay (*sin. terminal disease*)

transfusion. (png). proseso ng pagsalin ng dugo sa ugat ng isang tao

vaginal cancer. (png). kanser sa pwerta o bahina

vulvar cancer. (png). kanser sa pekpek

v. Cervical Pathology at Colposcopy

acetowhite epithelium. (png). namumuting mukosang membrano sa kwelyo ng matris kapag nilalagyan ng asidong asetiko

anoskopiya. (png). pagsusuri nang malapitan ng mukosang membrano ng butas ng puwit hanggang itaas na bahagi ng kanal nito gamit ang mikroskopo (*Eng. anoscopy*)

asidong asetiko. (png). mahalagang sangkap ng suka na ginagamit sa proseso ng kolposkopiya (*Eng. acetic acid*)

atypical vessels. (png). kakaibang hugis, kalibre at direksyon ng mga maliit na ugat sa kwelyo ng matris na mas nakikita sa ilalim ng kolposkopo gamit ang green filter

cervical carcinogenesis. (png). transpormasyon ng mga normal na selula ng kwelyo ng matris sa kanser

cervical cytology. (png). pagsusuri gamit ang mikroskopyo na naglalarawan ng kaanyuan, hugis at laki ng mga selula mula sa kwelyo ng matris (*sin. Pap test, Pap smear*)

cervical erosion. (png). kondisyong maaaring makita sa kwelyo ng matris na animo ay gasgas sa epitilyong pang-ibabaw nito

cervical neoplasia. (png). bagong bukol o sugat sa kwelyo ng matris na nagtataglay ng kakayahang maging kanser

coarse mosaic. (png). uri ng mosaic na may makakapal na kalibre ng mga ugat na magkakadugtong

coarse punctation. (png). punctation na may malalaking bilog

cold knife conization. (png). pagtanggap ng malaking bahagi ng kwelyo ng matris na patatsulok gamit ang surgical blade

colposcopically-directed biopsy. (png). pagsusuring dayagnostiko na kumukuha ng maliit na laman sa bahagi ng kwelyo ng matris, pwerta o pekpek sa gabay ng kolposkopyo

columnar epithelium. (png). epitilyong pang-ibabaw sa kanal at tagong bahagi ng kwelyo ng matris

cryotherapy. (png). gamutan na gumagamit ng instrumento na nagbibigay ng napakalamig na temperatura na lumilikha ng yelo sa bahaging ginagamot

urette. (png). instrumentong makitid at mahaba na may maliit na loop sa dulo na ginagamit pangkayod ng anumang mukosa o epitilyong pang-ibabaw

dense acetowhitening. (png). makapal na pamumuti ng lining epithelium ng kwelyo ng matris matapos malagyan ng asidong asetiko

ectropion. (png). kondisyon sa kwelyo ng matris na kusang nakaluwa ang itaas na bahagi ng kanal ng kwelyo ng matris (*sin. cervical ectopy*)

endocervical curettage. (png). pagsusuring dayagnostiko na kinakayod ang mukosang membrano ng kanal ng kwelyo ng matris

endocervical speculum. (png). instrumentong ipinapasok sa kwelyo ng matris para nasusuri ang mukosang membrano nito

excision procedure. (png). gamutan o pagsusuri na tinatanggal ang buong bukol o sugat gamit ang surgical blade

fine mosaic. (png). uri ng mosaic kung nagdurugtong ang maninipis na ugat

fine punctation. (png). kategorya ng punctation na may katamtamang laki ng bilog

green filter. (png). kakayahan ng panilip-mata ng kolposkopo na nagbibigay ng luntiang kulay sa background ng sinisilip upang higit na makita ang maliliit na pagbabago sa hugis, kalibre at direksyon ng mga ugat

high grade squamous intraepithelial lesion (HSIL). (png). kondisyon sa loob ng squamous lining epithelium na may mataas na posibilidad na maging kanser

HPV infection. (png). impeksyon sanhi ng human papillomavirus na lumilikha lamang ng mga produktibong impeksyon sa keratinocytes ng balat o mukosang membrano at may posibilidad na makahawa ng tao

inadequate colposcopy. (png). kategorya ng kolposkopiya na hindi nakikita o nasusuri ang kabuoan ng transformation zone

kolposkopo. (png). instrumentong gumagamit ng mikroskopo upang malapitang masuri ang pekpek, pwerta o kwelyo ng matris laban sa anumang sakit o banta ng kanser (*Eng. colposcope*)

kolposkopyo. (png). pagsusuring gamit ang mikroskopo kung saan ang mukosang membrano ng kwelyo ng matris, pwerta at pekpek ay malapitang sinusuri (*Eng. colposcopy, sin. kolposkopiya*)

leukoplakia. (png). kusang pamumuti ng epitilyong pang-ibabaw ng kwelyo ng matris bago pa man lagyan ng asidong asetiko

lining epithelium. (png). pang-ibabaw na layer na bumabalot sa isang bahagi ng katawan

loop electrosurgical excision procedure (LEEP). (png). paraan ng gamutan na gumagamit ng makabagong instrumento kung saan ang kalkuladong antas ng kuryente ay pinadadaloy sa mga hinulmang alambre upang humiwa, magtanggap ng bukol o laman o di kaya'y magpaampat ng pagdurugo

low grade squamous intraepithelial lesion (LSIL). (png). kondisyon sa loob ng squamous lining epithelium na may mababang posibilidad na maging kanser

Lugol's iodine. (png). kemikal na kulay abo (*Fil. yodo na Lugol*)

mosaicism. (png). kondisyong nakikita sa kolposkopiya kung saan ang mukosang membrano ng kwelyo ng matris ay nagmimistulang pira-pirasong piyesa ng nabasag na salamin, na siya'y mga dugtung-dugtong na ugat na sadyang dumarami na maaaring mauwi sa kanser

mucous membrane. (png). epitilyong pang-ibabaw ng anumang bahagi ng katawan

normal saline solution. (png). solusyong may asin na gamit upang manatiling sariwa ang anumang bahagi ng katawan na nakapalabas

persistent HPV infection. (png). impeksyong sanhi ng HPV na nananatili sa katawan sa loob ng dalawa o higit pang taon

precancerous lesion. (png). bagong bukol o sugat sa katawan na maaaring pagmulan o mauwi sa kanser (*sin. premalignant tumor*)

punch biopsy. (png). pagsusuring dayagnostiko na kumukuha ng maliit na laman sa bahagi ng kwelyo ng matris, pwerta o pekpek

punch biopsy forceps. (png). instrumentong ginagamit upang makakuha ng kapisang laman sa kwelyo na matris, pwerta o pekpek

punctuation. (png). bilog-bilog na hitsura ng mga ugat sa kolposkopiya na may pareparehong laki at distansya sa bawat isa

squamocolumnar junction. (png). bahagi ng kwelyo ng matris kung saan nagtatagpo ang columnar epithelium na bumabalot sa endocervix at ang squamous epithelium na bumabalot sa ectocervix

squamous epithelium. (png). epitilyong pang-ibabaw na nakikita sa bahagi ng kwelyo ng matris

squamous metaplasia. (png). pagbabagong-anyo sa lining epithelium ng kanal ng kwelyo ng matris sanhi ng kusang pagluwa nito

thermal ablation. (png). paraan ng gamutan na gumagamit ng mga instrumento na nagbabahagi ng napakainit o napakalamig na temperatura na idinidikit sa bahaging may karamdaman

thin acetowhitening. (png). manipis na pamumuti ng lining epithelium ng kwelyo ng matris matapos lagyan ng asidong asetiko

toluidine blue dye. (png). pangkulay na inilalagay sa pekpek upang matukoy ang abnormal na lugar na dapat i-biopsy

transformation zone. (png). bahagi ng kwelyo ng matris na pinagigitnaan ng luma at bagong squamocolumnar junction na karaniwang pinagmumulan ng kanser sa kwelyo ng matris

tumor. (png). anumang bagong tubo, bukol, o sugat sa anumang bahagi ng katawan na maaaring hindi mapaminsala (*Eng. new growth, sin. bagong tubo, bukol*)

vaginal speculum. (png). instrumentong ipinapasok sa loob ng kabuoan ng pwerta upang masuri ang mukosang membrano at kwelyo

vulvoscopy. (png). pagsusuring gumagamit ng mikroskopo na sumusuri sa kabuoang pang-ibabaw ng pekpek

vi. Pediatric at Adolescent Gynecology

androgen insensitivity syndrome. (png). kondisyon na nagdudulot ng mahina o kawalan ng pagkilala sa androgen

annular hymen. (png). uri ng hymen na nakapalibot sa buong bukana ng pekpek

aring di-tiyak. (png). ari na hindi matiyak kung pambabae o panlalaki (*Eng. ambiguous genitalia*)

Behcet syndrome. (png). kondisyon na kadalasang nakikita sa mga batang babae na may karaniwang sintomas na mga singaw sa pekpek

cervical agenesis. (png). kondisyon kung saan hindi tumubo o nabuo ang kwelyo ng matris

clitoromegaly. (png). hindi karaniwang paglaki ng tinggil

confidentiality. (png). pananatili ng impormasyon sa pagitan lamang ng doktor at pasyente (*Fil. pagiging kompidensyal*)

crescentic hymen. (png). uri ng hymen na hugis gasuklay at bahagyang nakatakip sa bukana ng pekpek

cribriform hymen. (png). uri ng hymen na nakatakip sa bukana ng pekpek at may sala-sala na maliliit na butas

date rape. (png). panggagahasa na ang salarin ay kasamang nagdate ng biktima

delayed puberty. (png). hindi pag-usbong ng suso ng babaeng may edad 12 taong gulang (*Fil. naantalang pagdadalaga*)

fondling. (pnd). pang-aabusong sekswal na hinahaplos ang maseselang bahagi ng katawan ng bata

growth spurt. (png). panahon sa pagdadalaga na mabilis ang pagtangkad

HEADSSS assessment. (png). pagsusuri at panayam sa mga kabataan na tinatanong ang mga sumusunod: home (tahanan at buhay pamilya), education/employment (pag-aaral at hanapbuhay), activities (iba't ibang gawain), drugs (paggamit ng mga bawal na gamot), sexuality (sekswalidad), suicide (pagpapatiwakal at depresyon), safety (kaligtasan)

imperforate hymen. (png). hymen na walang butas

labial adhesion. (png). pagkakadikit ng dalawang maliliit na labi ng pekpek

longitudinal vaginal septum. (png). kondisyon na kung saan may laman o tabiki na nakaharang nang patayo sa pwerta

pahintulot. (png). pagpayag o pagsang-ayon ng isang tao sa hinihiling ng isang tao o organisasyon

pang-aabusong sekswal. (png). paglapastangan sa isang tao sa pamamaraang sekswal (*Eng. sexual abuse, sin. pangmomolestiya*)

panggagahasa. (png). uri ng pang-aabusong sekswal na kung saan ipinasok ang ari o iba pang bagay sa pwerta ng biktima

pinsalang saklangan. (png). pinsala sa pekpek at pwerta dahil sa aksidenteng pagkakabisaklat (*Eng. straddle injury*)

pinworm infection. (png). impeksyon na dulot ng bulate sa tiyan na may kadalasang sintomas ng pangangati sa puwit at pekpek

precocious puberty. (png). pag-usbong ng suso, buhok sa kilikili o bulbol bago edad 8 o pagkakaroon ng regla bago edad 9 (*Fil. maagang pagdadalaga*)

premature adrenarche. (png). uri ng maagang pagdadalaga na buhok sa kilikili at bulbol lamang ang umusbong at wala nang iba pang pagbabago sa katawan

premature thelarche. (png). uri ng maagang pagdadalaga na suso lamang ang umusbong at wala nang iba pang pagbabago sa katawan

primary amenorrhea. (png). hindi pagkakaroon ng regla sa edad na 15 kahit umusbong pa ang suso at tumubo ang buhok sa kilikili o bulbol

privacy. (png). pagiging malaya sa panghihimasok o pangingialam ng ibang tao

prone knee chest position. (png). posisyon ng bata na nakadapa na nakalapat ang dibdib at tuhod sa kama

redundant hymen. (png). uri ng hymen na mas makapal at nakausli sa bukana ng pekpek

sarcoma botryoides. (png). uri ng kanser sa kalamnan o masel na matatagpuan sa hymen, labasan ng ihi, at pwerta

secondary amenorrhea. (png). hindi pagkakaroon ng regla sa loob ng tatlong buwan sa mga kababaihang may regular na pagreregla o sa loob ng anim na buwan sa mga babaeng may hindi regular na pagreregla

septate hymen. (png). uri ng hymen na may kapisang lamad na nakaharang sa bukana ng pekpek

supine frog leg position. (png). posisyon ng bata na nakahiga at nakabukaka na nakatupi ang tuhod at balakang (*Fil. mala-palakang posisyon*)

tagyawat. (png). problema sa balat na sanhi ng labis na produksyon ng langis at nagiging sanhi ng pamamaga ng pinagtutubuan ng buhok

teenage pregnancy. (png). pagbubuntis sa edad na 18 o mas bata pa (*Fil. pagbubuntis sa pagdadalaga*)

tinedyer. (png). tao na nasa edad 10 - 18 (*Eng. adolescent, sin. nagdadalaga, nagbibinata*)

transverse vaginal septum. (png). kondisyon kung saan may laman o tabiki na nakaharang nang pahalang sa pwerta

urethral prolapse. (png). nakaluwang dulong bahagi ng labasan ng ihi na nagmumukhang mapula at mabilog na laman (*Fil. nakaluwang urethra*)

uterovaginal agenesis. (png). kondisyon kung saan hindi tumubo o nabuo ang matris at pwerta

vaginal foreign body. (png). kondisyon kung saan may nakikitang iba't ibang mga bagay na nakasiksik sa pwerta ng bata

vaginoscopy. (png). uri ng pagsusuri na ipinapasok ang isang instrumento sa loob ng pwerta upang makita ang nilalaman nito

vulvar lichen sclerosus. (png). kondisyon sa balat ng pekpek at puwit na namumuti at kadalasang makati

vulvovaginitis. (png). pamamaga at iritasyon ng pekpek at pwerta

vii. Urogynecology at Pelvic Floor Disorders

almoranas. (png). pamamaga ng mga daluyan ng dugo sa puwit at tumbong (*Eng. hemorrhoids*)

anterior vaginal compartment. (png). bahagi ng pwerta na nasa harap ng katawan

anterior vaginal compartment prolapse. (png). sintomas na pagbaba ng anterior vaginal compartment na karaniwan ay kumakatawan sa pagbaba ng pantog

buwa. (png). kalagayan ng isa o ilan sa mga bahagi ng balakang ng babae na bumababa mula sa kanilang natural na posisyon at karaniwang lumalabas sa pwerta

catheter. (png). tubo na nababaluktot na inilalagay sa katawan para magpasok o magtanggap ng laman nito na tubig o likido

catheterization. (png). paraan ng pag-alis ng ihi gamit ang catheter

colporrhaphy. (png). pagkumpuni ng pwerta sa pamamagitan ng paggupit sa gilid ng depekto at pagtahi ng fascia

cystocoele. (png). pag-umbok sa pwerta na kaugnay ng pantog

cystometry. (png). pagsukat ng laman at presyon ng pantog habang ito ay nagpupuno

dyspareunia. (png). reklamo ng tuloy-tuloy o paulit-ulit na sakit habang nagtatalik

dysuria. (png). reklamo ng hapdi o kirot habang umiihi

enterocoele. (png). pag-umbok ng tuktok ng pwerta na kaugnay ng luslos ng supot ng peritoneum at mga maliliit na bituka

fecal incontinence. (png). sintomas ng hindi sinasadyang pagdumi

fecal urgency. (png). reklamo na may biglaang pakiramdam na nadudumi na mahirap na ipagpaliban

female sexual dysfunction. (png). reklamo ng dyspareunia o paghina ng paghanasang sekswal o orgasm

fistula. (png). abnormal na koneksyon sa pagitan ng dalawang parte ng katawan na may guwang gaya ng vesicovaginal fistula, o isang parte ng katawan ng may guwang at ang panlabas o ibabaw na bahagi ng katawan gaya ng enterocutaneous fistula

flatal incontinence. (png). sintomas ng hindi mapigilang pag-utot

genitourinary syndrome of menopause (GSM). (png). kalagayan ng pekpek, pwerta at daanan ng ihi na lumalala dahil sa pagkawala ng estrogen na kaugnay sa menopause na may karaniwang iritasyon at sakit ng pwerta at balakang, at mga sintomas na kaugnay sa pag-ihing at pakikipagtalik

hematuria. (png). pagkakaroon ng dugo sa pag-ihing

hesitancy. (png). reklamo ng pagkaantala sa pag-uumpisa ng pag-ihing

mesh. (png). artipisyal na istraktura na parang lambat na ginagamit sa operasyon para sa buwa

mixed urinary incontinence (MUI). (png). uri ng urinary incontinence na sumasaklaw sa mga sintomas ng parehong urge at stress urinary incontinence

nocturia. (png). bilang ng pag-ihing na kinakailangang gumising sa panahon ng pagtulog

obstetric anal sphincter injury (OASI). (png). pinsala sa anal sphincter dahil sa panganganak na maaaring umabot sa anal mucosa

overactive bladder (OAB). (png). kondisyon na may urinary urgency na kadalasang may kasamang madalas na pag-ihing, nocturia at/o urinary incontinence, at walang UTI o iba pang karamdaman

pelvic floor muscle exercises. (png). pag-urong at paghigpit nang paulit-ulit ng mga kalamnan o masel ng pelvic floor upang mapalakas ito (*sin. Kegel's exercises*)

pessary. (png). aparato na inilalagay sa loob ng pwerta upang suportahan o itama ang pagbagsak ng mga organo katulad ng matris, pantog, tumbong at mga bituka

post-void residual. (png). dami ng ihi na natitira sa pantog pagkatapos ng pag-ihing

posterior vaginal compartment. (png). bahagi ng pwerta na nasa likuran

posterior vaginal compartment prolapse. (png). sintomas na pagbaba ng posterior vaginal compartment na karaniwan ay kumakatawan sa pag-umbok ng tumbong sa pwerta

rectal prolapse. (png). pag-umbok sa puwit ng lining o dingding ng tumbong

rectocele. (png). pag-umbok ng likurang bahagi ng pwerta na kaugnay ng luslos ng harapang bahagi ng tumbong

sacrocolpopexy. (png). pagtangan ng pwerta sa litid ng sacrum karaniwan gamit ang mesh

sacrohysteropexy. (png). pagtangan ng kwelyo ng matris at matris sa litid ng sacrum karaniwan gamit ang mesh

stress urinary incontinence (SUI). (png). urinary incontinence kasabay ng pisikal na eksersyon tulad ng ehersisyo, pag-ubo, o pag-iri

urge urinary incontinence (UUI). (png). urinary incontinence na may kasabay na urgency

urinary frequency. (png). madalas na pag-ihi na higit sa karaniwang nararamdaman

urinary incontinence. (png). sintomas ng hindi sinasadyang paglabas ng ihi

urinary retention. (png). hindi makaihi nang lubusan

urinary urgency. (png). pakiramdam na naihi na mahirap na ipagpaliban

urodynamics. (png). pagsukat ng mga pisiyolohikal na parametrong patungkol sa mga gawain ng pantog at urethra

vaginal hysterectomy. (png). pagtanggap ng matris sa pamamagitan ng operasyon sa pwerta

viii. Trophoblastic Diseases

adequate response. (png). pagbaba ng antas ng β -hCG ng 1 log fall o higit sa 50% mula sa baseline

beta-human chorionic gonadotrophin (β -hCG). (png). hormone na ginagamit upang matukoy ang pagbubuntis at tumutulong upang mapanatili ang pagdadalanta

biochemical remission. (png). tatlong magkasunod na normal na antas ng β -hCG sa dugo

chemoprophylaxis. (png). pagbibigay ng isang gamot upang maiwasan o mapigilan ang pagkakaroon ng impeksyon o sakit bago ito maganap

choriocarcinoma. (png). kanser ng trophoblast na mayroong abnormal na pagdami ng cytotrophoblast at syncytiotrophoblast

complete hydatidiform mole. (png). uri ng kiyawa na walang tisyu ng fetus

cytotrophoblast. (png). panloob na layer ng villous trophoblast

EMACO. (png). multi-agent chemotherapy na ginagamit sa metastatic, high-risk GTN na gumagamit ng mga sumusunod na gamot: etoposide, methotrexate, actinomycin, cyclophosphamide, at oncovin o vincristine

epithelioid trophoblastic tumor. (png). bihirang uri ng kanser ng intermediate trophoblast ng chorion laeve

familial hydatidiform mole. (png). uri ng kiyawa na magbubuntis lamang ng kiyawa at hindi na magkakaroon ng normal na pagdadalanta

FIGO anatomic staging for GTN. (png). sistema ng pagtukoy ng estado ng gestational trophoblastic neoplasia

gestational trophoblastic diseases (GTD). (png). mga sakit dulot ng mga abnormal na trophoblast cells habang nagbubuntis na nagiging tumor at lumalaki sa loob ng matris

gestational trophoblastic neoplasia (GTN). (png). uri ng kanser na nagmumula sa pagbubuntis

high-risk GTN. (png). prognostic score ng World Health Organization na higit sa 0 pantay sa 7

intermediate trophoblast. (png). kakaibang trophoblast na kahawig sa ilang katangian at gamit ng parehong syncytiotrophoblast at cytotrophoblast

invasive mole. (png). tumor na sinasakop ang myometrium na nagkakaroon ng paglaganap ng trophoblast at nananatili ang placental villous structures

kiyawa. (png). uri ng abnormal na pagbubuntis sa loob ng matris mula sa napunlaang bugok na itlog na nagdudulot ng mala-sagong inunan (*Eng. hydatidiform mole*)

laminarya. (png). pinatuyong kumpol ng alga o seaweed na ginagamit para dahan-dahang mapalambot at mapabuka ang kwelyo ng matris sa pamamagitan ng pagsipsip ng kahalumigmigan (*Eng. laminaria tent*)

low dose induction chemotherapy. (png). pagbibigay ng chemotherapy bago ibigay ang pangunahing gamutan

low-risk GTN. (png). prognostic score ng World Health Organization na mas mababa sa 7

partial hydatidiform mole. (png). uri ng kiyawa na mayroong tisyu ng fetus

partial response. (png). mas mababa sa 50% na pagbaba ng β -hCG mula sa naunang antas

placental site trophoblastic tumor. (png). abnormal na pagdami at pagsakop ng intermediate trophoblast sa lugar ng myometrium kung nasaan ang inunan

plateau. (png). pagtaas ng 10% o pagbaba ng 10% ng serum β -hCG

resistance. (png). dalawang plateauing values, isang lingguhang β -hCG titer na tumaas o paglabas ng mga bagong tumor sa ibang bahagi ng katawan

salvage chemotherapy. (png). uri ng chemotherapy na binibigay kapag ang kanser ay hindi gumagaling sa karaniwang gamot

suction curettage. (png). paraan ng raspa na tinatanggal ang mga produkto ng pagbubuntis sa pamamagitan ng paghigop gamit ang suction tip at suction machine

syncytiotrophoblast. (png). uri ng trophoblast na nagtatatag ng interface o koneksyon sa pagitan ng dugo ng ina at embryo para magkaroon ng palitan ng sustansya

theca lutein cyst. (png). cyst sa obaryo na nakikita lamang kapag ang isang babae ay buntis

total hysterectomy with mole-in-situ. (png). operasyon na tinatangal ang matris na may kiyawa

trophoblast. (png). mga selula na nasa labas ng blastocyst at nagbibigay ng sustansya sa bilig

ultra-high risk GTN. (png). prognostic score ng World Health Organization na higit sa 13

World Health Organization prognostic scoring for GTN. (png). sistema ng pagsusuri at pagtukoy ng posibleng kinahinatnan o prognosis ng isang pasyenteng may GTN

ix. Obstetric at Gynecologic Ultrasound

1st trimester ultrasound. (png). pagsusuri ng pagbubuntis sa unang 3 buwan

2nd trimester ultrasound. (png). pagsusuri mula 4 hanggang 6 na buwan ng pagbubuntis

3rd trimester ultrasound. (png). pagsusuri mula 7 hanggang kabuwanan ng pagbubuntis

abdominal circumference (AC). (png). pinakamalaking sukat ng kabilugan ng tiyan ng fetus

amnioncity. (png). bilang ng panubigan sa ultrasound sa maramihang pagbubuntis

amniotic fluid sludge. bagay ng mapuputing kumpul-kumpol sa pagitan ng kwelyo ng matris at panubigan na maaaring dulot ng impeksyon

amniotic fluid volume. (png). dami ng tubig na nakapalibot sa fetus sa loob ng matris

anatomic survey. (png). ultrasound na madaliang sinusuri ang kabuoan ng fetus upang malaman kung may pisikal na diperensiya

anechoic. (pnu). katangian sa ultrasound na nagpapakita ng maitim na kulay dulot ng pagkakaroon ng tubig o hangin

biophysical profile score (BPS). (png). ultrasound na inaalang ang kalagayan ng fetus sa pamamagitan ng pabibilang ng galaw, tono ng kalamnan, paghinga, tibok ng puso, at dami ng tubig ng fetus

biparietal diameter (BPD). (png). pinakamahabang sukat ng bantod ng bungo ng fetus sa ultrasound

bright edge echo. (png). paglalarawan sa ultrasound ng maputing nakapalibot na echo sa istrakturang nasa loob ng matris na katangian ng polyp

buklig. (png). katangian sa ultrasound na mayroong 1 o higit pa sa isang istraktura na may lamang likido

cervical length measurement. (png). ultrasound na sinusukat ang haba ng kwelyo ng matris

cesarean scar niche. (png). katangian sa ultrasound ng peklat ng matris dahil sa panganganak na itim at maaaring patatsulok ang hugis

chorionicity. (png). bilang ng chorion o inunan sa ultrasound sa maramihang pagbubuntis

congenital anomaly scan (CAS). (png). ultrasound na masusing sinusuri at sinusukat ang kabuoan ng fetus upang malaman kung ito ay may pisikal na diperensiya na nagsisimula sa ika-18 linggong pagbubuntis

crown-rump-length (CRL). (png). sukat ng bilig o ng fetus sa ultrasound mula sa tuktok ng ulo hanggang sa puwitan sa unang 3 buwan ng pagbubuntis

dichorionic-diamniotic placentation. (png). pagbubuntis na maramihan na mayroong 2 chorion o inunan at 2 amnion sa ultrasound

doppler ultrasound. (png). pagsusuri ng daloy ng dugo mula sa ina, sa fetus, sa inunan, o kahit anumang abnormal na bukol ng organong reproduktibo ng babae

echogenicity. (png). kakayahan ng isang istraktura na ipadala o ibalik ang sound waves upang maputi kumpara sa mga iba pang nakapalibot na istraktura

endomyometrial junction. (png). pagitan ng lining at kalamnan ng matris sa ultrasound

femoral length (FL). (png). sukat ng femur ng fetus sa ultrasound mula 12 linggo ng pagbubuntis hanggang kabuwanan

femur. (png). buto ng hita

fetal biometry. (png). ultrasound na nagsusukat ng BPD, HC, AC at FL upang matantiya ang edad at timbang ng fetus

fetal growth monitoring. (png). pagsusuri sa ultrasound na inuulit ang fetal biometry kada 2 hanggang 3 linggo upang malaman kung tama ang paglaki ng fetus at pagbigat ng timbang ng fetus

follicle monitoring. (png). ultrasound na tinitiyak ang proseso ng paglaki ng mga itlog sa mga obaryo bago ang ovulation

gestational sac. (png). istrakturang puno ng tubig na pumapalibot sa bilig o fetus sa unang 13 6/7 na linggo ng pagbubuntis

gynecologic oncology scan. (png). ultrasound na nagsusukat ng laki ng bukol ng kanser, at inaalam kung kumalat ito sa nakapaligid na istraktura kagaya ng pantog, atay, bituka, kulani at iba pa

head circumference (HC). (png). sukat ng kabilugan ng bungo ng fetus

hyperechoic. (png). katangian sa ultrasound na may mataas na konsentrasyon ng sound waves na mas maputi kumpara sa ibang nakapalibot na istraktura

hyperechoic islands. (png). katangian sa ultrasound na may kalat-kalat na maputing parte ng kalamnan ng matris dahil sa adenomyosis

hypervascularity. katangian sa dopper ultrasound na nagpapakita ng maraming kulay bunsod ng pagdami ng daloy ng dugo sa bukol

hypoechoic. (png). katangian sa ultrasound na may mababang konsentrasyon ng sound waves na mas maitim kumpara sa ibang nakapalibot na istraktura

hysterosonosalpingography. (png). ultrasound na naglalagay ng tubig sa loob ng matris upang masuri ang loob nito at malaman kung walang bara ang mga tubo

intracavitary fluid. (png). tubig na makikita sa loob ng matris

locule. (png). kompartamento o espasyo na bahagi ng isang cyst

mixed echoes. (png). halo ng puti at itim na kulay sa ultrasound

monochorionic-diamniotic placentation. (png). pagbubuntis na maramihan na mayroong iisang chorion o inunan at 2 amnion sa ultrasound

monochorionic-monoamniotic placentation. (png). pagbubuntis na maramihan na mayroong iisang chorion at amnion sa ultrasound

multilocular cyst. cyst sa obaryo na maraming locules (*sin. multicystic*)

myometrial cysts. (png). katangian sa ultrasound na may kalat-kalat na buklig sa kalamnan ng matris dahil sa adenomyosis

myometrial thickness. (png). sukat sa pinakamanipis na parte ng kalamnan ng matris sa ultrasound

myometrial thinning. (png). kondisyon ng kalamnan ng matris sa ibabaw ng peklat sa panganganak na mas manipis sa 2.0 mm

nuchal translucency. (png). tubig sa likod ng batok ng isang fetus na sinusukat mula 11 hanggang 13 6/7 linggo ng pagbubuntis

placental doppler. (png). pagsusuri kung saan tinitingnan ang abnormal na pagkapit ng inunan sa matris

placental location. (png). posisyon ng inunan sa ultrasound

polycystic ovarian morphology. (png). katangian ng obaryo sa ultrasound na mayroong higit sa 12 buklig o may tomo na 10 ml o higit pa

solid papillary projection. (png). matigas na ungos mula sa lining ng buklig ng obaryo na may sukat na 3 mm at higit pa

transabdominal ultrasound. (png). paggamit ng probe na nakapatong sa ibabaw ng tiyan

transperineal ultrasound. (png). paggamit ng probe sa ibabaw ng perineum

transvaginal ultrasound. (png). paggamit ng probe na ipinapasok sa pwerta

ultrasound. (png). paggamit ng probe upang maisalarawan ang mga reproductive organs ng babae o masuri ang lagay ng kanyang pagbubuntis (*sin. ekograpiya, sonograpiya, lakdawnugan*)

unilocular cyst. (png). cyst sa obaryo na may iisang locule

x. Aesthetic Gynecology

clitoral hood reduction. (png). pagbabawas ng labis na balat ng clitoral hood

labia majora augmentation. (png). pagpapaganda ang hitsura ng lawlaw na labi ng ari gamit ang hyaluronic acid o fat grafts

labia majoroplasty. (png). pagbabawas ng laki ng labi ng ari na hitsurang malaki at lawlaw

labiaplasty. (png). pagpapaganda ng hitsura ng labi ng ari

laser treatment for vaginal laxity. (png). paggamit ng laser upang pasiglahin at pasikipin ang pekpek o pwerta

perineoplasty. (png). pag-ayos ng pasukan ng puki at ang puwang sa pagitan ng puki at butas ng puwit

platelet-rich plasma (PRP). (png). pagturok na mayroong sangkap tulad ng platelet-derived growth factor, transforming growth factor beta at epidermal growth factor na ginagamit para sa problema sa pakikipagtalik, panunuyo ng ari at stress urinary incontinence

vaginoplasty. (png). pagbabago ng karaniwang colporrhaphy na maaaring kabilang ang pagtanggap ng gilid at itaas na bahagi ng puki (*sin. pagtitistis sa puki*)

vulvar lightening. (png). pagpaputi ng ari gamit ang mga kemikal o laser

xi. Kalusugang Sekswal

anal sex. (png). pagpasok ng naninigas na titi sa puwit at tumbong

asexual. (png). kakulangan ng sekswal na atraksyon sa iba, o mababa o kawalan ng pagnanais na sekswal

cisgender. (png). pagkakakilanlan ng kasarian at ekspresyon na tumutugma sa biyolohikal na kasarian na itinalaga sa kapanganakan

consensual, consenting adult. (png). taong nasa hustong gulang na sumasang-ayon na lumahok sa gawaing sekswal

ejaculation. (png). paglabas ng tamod mula sa urethra ng lalaki

fellatio. (png). uri ng pakikipagtalik kung saan pinapasok ang ari ng lalaki sa bibig, bunganga o lalamunan ng kasiping

foreplay. (png). anumang uri ng gawaing sekswal na humahantong sa, ngunit hindi kasama, ang pakikipagtalik

gender. (png). mga katangiang nabuo sa lipunan na tumutukoy kung ano ang babae o lalaki

gender expression. (png). paraan ng pagpapahayag ng mga indibidwal ng kanilang pagkakakilanlan sa kasarian

gender identity. (png). sariling pagkakakilanlan sa kasarian

heterosexual. (png). taong naaakit o nagkakagusto sa taong may ibang sex

homophobia. (png). pagkatakot at/o pagkapoot sa mga homosexual

homosexual. (png). taong naaakit o nagkakagusto sa taong may parehong sex

intersex. (png). indibidwal na nagtataglay ng mga katangian ng ari, chromosome o hormone na hindi tumutugma sa ibinigay na pamantayan para sa mga kategoryang 'lalaki' o 'babae'

lesbian. (png). kababaihang naaakit at bumubuo ng mga relasyon at nakikipagtalik sa kapwa babae

libido. (png). pagnanasa o interes sa pakikipagtalik (*sin. sex drive*)

non-binary. (png). terminong ginamit upang ilarawan ang isang tao na ang pagkakakilanlan ng kasarian ay hindi eksklusibo para sa lalaki o babae

oral sex. (png). pakikipagtalik sa pamamagitan ng bibig

orgasm. (png). ruok ng sekswal na kasiyahan

pansexual. (png). emosyonal at/o sekswal na oryentasyon sa higit sa isang kasarian

premature ejaculation. (png). ang paglabas ng tamod nang mas maaga sa gusto habang nakikipagtalik

sexual abstinence. (png). pag-iwas sa pakikipagtalik kasama ang pagpasok ng ari ng partner sa pekpek, bibig, o tumbong

sexual health. (png). estado ng pisikal, emosyonal, pangkaisipan, at panlipunang kalusugan na may kaugnayan sa sekswalidad

transgender. (png). pagkakakilanlan ng kasarian at ekspresyon na hindi tumutugma sa biyolohikal na kasarian na itinalaga sa kapanganakan

xii. Mga Kondisyon sa Suso

accessory nipple. (png). kondisyon na mayroong tumubong suso sa gawi ng linya ng gatas mula kilikili hanggang singit

agalactia. (png). kondisyon pagkatapos manganak na walang kapasidad ang babae na makagawa at makapaglabas ng gatas

amastia. (png). kondisyong konhenital na di nabuo ang buong suso kasama ang utong at areola

aplasia. kondisyon ng suso na may nipple at areola ngunit walang glandula

architectural distortion. (png). paglalarawan sa mammography, ultrasound o MRI kung saan ang kabuoan ng suso ay nakalubog o yupi

athelia. (png). kondisyong konhenital na walang nabuong utong at areola sa isa o parehong suso

axillary lymphadenopathy. (png). paglaki ng mga kulani sa kilikili

axillary tail of Spence. (png). bahagi ng suso na binubuo ng nakausling glandulang himaymay na bumabaon sa malalim na fascia patungong kilikili

breast asymmetry. (png). hindi pantay na pares ng suso

breast cancer gene 1/breast cancer gene 2 (BRCA 1/BRCA 2). (png). genes na maaaring maging sanhi ng kanser sa suso kapag may mga pagbabago o mutation

breast carcinoma. (png). kanser ng suso

breast density. (png). paglalarawan ng kalidad ng tisyu sa loob ng suso (hal. dami ng tisyu ng kalamnan o glandula at taba) sa mammography

breast engorgement. (png). kondisyon ng suso na punung-puno ng gatas na karaniwang nararanasan mula 3 hanggang 5 araw pagkapanganak lalo na kung hindi pa nakapagpapasuso ang ina

breast imaging reporting and data system (BI-RADS). (png). pamantayan sa pag-uulat ng mga natuklasan sa mammography bilang gabay sa mga susunod na hakbang ng gamutan

breast mass. (png). bukol sa suso na karaniwang matigas

breast microcalcifications. (png). katangian ng suso sa ultrasound o mammography na may ga-tuldok na mga echo o maliliit na maputing guhit

breast self-awareness. (png). sapat na kamalayan ng babae sa kanyang suso at nasusuri ang anumang diperensiya at pagbabagong mayroon dito

breast self-examination. (png). sariling pagsusuri ng kababaihan sa kanyang suso upang siyasin ang anumang pagbabago sa kanyang suso

breast tissue sampling. (png). pagsusuri ng bukol sa suso na kumukuha ng kaunting laman upang ipasuri at malaman kung kanser o hindi

breast ultrasound. (png). pagsusuri ng suso gamit ang ultrasound upang alamin kung ang bukol ay matigas na laman o buklig

buklig sa suso. (png). bukol sa suso na karaniwang may lamang likido (*Eng. breast cyst*)

clinical breast examination. (png). pagsusuri sa mga suso ng kababaihan mula edad na 25 - 39 kada 1 hanggang 3 taon o kada taon mula edad na 40

congenital nipple inversion. (png). kondisyong konhenital na nakalubog ang utong ng suso sanhi ng maikling ducts

core needle biopsy of breast mass. (png). paraan ng pagsusuri ng bukol sa suso na kumukuha ng laman gamit ang mas malaking karayom (gauge 9-14) para sa histopatolohikal na pag-aaral

ductal lavage. (png). paraan ng pagkolekta ng selula mula sa duct o daluyan ng gatas upang malaman kung may kanser sa suso

excisional biopsy of breast mass. (png). paraan ng pagsusuri ng bukol sa suso sa pamamagitan ng paghiwa at pagtanggap ng buong bukol para sa histopatolohikal na pag-aaral nito

exclusive breastfeeding. (png). paraan ng pagpapasuso sa sanggol na walang ibang tinatanggap kung hindi ang gatas mula sa ina

fibroadenoma. (png). benign na bukol sa suso na kadalasang isa lamang, matigas, mabagal ang paglaki, o hindi lumalaki at hindi masakit

fibrocystic change. (png). sakit sa suso na sidsid ng buklig at may relasyon sa buwanang regla na nagdudulot ng pagsakit nito

fine needle aspiration of breast mass. (png). paraan ng pagsusuri ng bukol sa suso na gumagamit ng maliit na karayom (gauge 18-21) para sa sitolohiyang pag-aaral ng selula

galactocoele. (png). kondisyon sa suso kung saan barado ang daluyan ng gatas ng malalapot at makakapal na likido mula sa glandula

galactorrhea. (png). kondisyon ng labis na naglalabas ng gatas ang suso ng walang relasyon sa pagbubuntis o pagpapasuso

intraductal papilloma. (png). sakit sa susong hindi kanser na ang kuntil na laman o bukol ay maaaring makabara sa daanan ng gatas at karaniwang malapit sa utong

inverted nipples. kondisyon ng suso na nakalubog ang utong

lactation. (png). proseso ng paggawa ng gatas mula sa glandula ng suso bilang paghahanda sa pagpapasuso ng ina sa sanggol

lactiferous ducts. (png). bahagi ng suso na makikita ang mga pangunahing daluyan mula sa mga glandula ng suso papunta sa utong

let down reflex. (png). kondisyon na kusang lumalabas ang gatas na karaniwang udyok ng pagsuso at pag-iyak ng sanggol

lumpectomy. (png). operasyon para sa maagang kanser sa suso na tinatanggal ang bukol kasama ng kaunting normal na laman na nakapalibot dito

mammary ductoscopy. (png). paraan ng direktang pagsusuri ng mga duct o daluyan ng gatas sa suso sa pamamagitan ng paggamit ng manipis, maliit ngunit mahabang kamera

mammography. (png). pagsusuri na gamit ang x-ray upang siyasatin ang anumang bukol sa suso

mammoplasty. (png). operasyon kung saan binabawasan ang suso upang ang laki nito ay maging balanse sa buong katawan at makapagbigay-ginhawa mula sa bigat nito

mastalgia. (png). pagsakit ng suso

mastectomy. (png). operasyon sa suso na tinatangal ang isa o parehong suso

mastitis. (png). kondisyon na namamaga ang suso ng dahil sa impeksyon

Milk Code (png). batas na nakapaloob sa “National Code of Marketing of Breastmilk Substitutes, Breastmilk Supplements and Other Related Products” na isinakatuparan upang maitaguyod ang eksklusibong pagpapasuso at makapagbigay ng ligtas at sapat na nutrisyon para sa mga sanggol (*sin. Executive Order 51*)

milk lines. (png). linyang pananda sa harapan at magkabilang bahagi ng ating katawan mula kilikili hanggang singit kung saan matatagpuan ang mga nakausling bahagi ng balat na maaaring pagmulan ng mga glandula ng suso at ng utong (*Fil. linya ng gatas*)

Montgomery glands. (png). bahagi ng suso na may 5 - 20 bilang ng glandula sa areola na gumagawa ng mamantikang likido upang maging malambot at protektado ang suso lalo na kung nagpapasuso

nipple discharge. (png). abnormal na likidong lumalabas sa utong ng suso

nipple retraction. (png). kondisyon kung saan ang utong ng suso ay nakalubog o kapantay ng laman ng suso (*sin. nipple inversion*)

orange peel appearance. (png). katangian ng balat ng may kanser sa suso kung saan ito’y maihalintulad sa balat ng kahel

pagpapadede. (png). pagpapasuso ng isang ina sa sanggol (*Eng. breastfeeding*)

partial mastectomy. (png). operasyon sa kanser sa suso na tinatangal ang bukol at normal na laman na nakapalibot dito ngunit hindi ang buong suso

pectoral muscle. (png). kalamnan ng dibdib

polygalactia. (png). kondisyon na kung saan labis ang paglabas ng gatas mula sa suso

polymastia. (png). kondisyon na kung saan may higit pa sa dalawang suso ang isang tao

polythelia. (png). kondisyon na kung saan mayroong mga karagdagang utong na matatagpuan sa linya ng gatas

pre-menstrual breast symptom. (png). sintomas na nararamdaman bago magkaregla dahil sa pagbinbin ng tubig at pagdami ng dugong dumadaloy patungo sa suso

spiculated margins. (png). katangian ng suso sa mammography kung saan ito ay may gilid na tusok-tusok

suspensory ligament of Cooper. (png). bahagi ng suso na nakabitin ang mga himaymay nito upang mapanatili ang likas na hugis

MGA SANGGUNIAN

Ad Hoc Committee for the Clinical Practice Guidelines. Clinical Practice Guidelines for the Diagnosis and Management of Gestational Trophoblastic Disease. 3rd ed. Quezon City, Philippines: Philippine Society for the Study of Trophoblastic Diseases; November 2016.

Bonggao JA, Soriano-Estrella AL. Comparison of the clinical response of high-risk and ultra high-risk gestational trophoblastic neoplasia to etoposidemethotrexate- actinomycin-cyclophosphamide-vincristine: Experience at the Philippine General Hospital. *Philippine Journal of Obstetrics and Gynecology*. 2020;44(4):12–8.

Callen PW, Norton ME, Scutt LM, Feldstein VA. *Callen's Ultrasonography in Obstetrics and Gynecology*. Philadelphia, PA: Elsevier; 2017.

Committee on Standardization of Ob-Gyn Ultrasound Reports. *Standardization of Contents of Ob-Gyn Ultrasound Reports*. 1st ed. Metro Manila, Philippines: Philippine Society of Ultrasound in Obstetrics and Gynecology; 2018.

Contributors WE. *Glossary of Sexual Health Terms* [Internet]. WebMD.

Cunningham FG, Leveno KJ, Dashe JS, Hoffman BL, Spong CY, Casey BM. *Williams Obstetrics*. 26th ed. New York: McGraw Hill Medical; 2022.

De Guia-Fuerte BC, Jacinto EK, Octavio MB, Soriano-Estrella AL, et al. editors. *Atlas of Gestational Trophoblastic Diseases*. 1st ed. Manila, Metro Manila: Foundation for Reproductive Care; 2015.

Diksiyonaryo Glosbe - Lahat ng mga Wika sa Isang Lugar [Internet]. tl.glosbe.com.

Diseases & Conditions - Medscape Reference [Internet]. Medscape.com. 2000.

Emans SJ, Laufer MR, Divasta A. *Emans, Laufer, Goldstein's Pediatric & Adolescent Gynecology*. 7th ed. Philadelphia: Wolters Kluwer Health/Lippincott Williams & Wilkins Health; 2020.

Faro S, Soper DE. *Infectious Diseases in Women*. Philadelphia: WB Saunders, 2001.

Gershenson DM, Lentz GM, Valea FA, Lobo RA. *Comprehensive Gynecology*. Amsterdam: Elsevier; 2021.

Goodman MP. Female Cosmetic Genital Surgery. *Obstetrics & Gynecology*. 2009 Jan;113(1):154–9.

Güneş A, Alinsod RM. A mini-review of aesthetic gynecology and leading gynecology associations' approaches to this issue. *Journal of Turkish Society of Obstetric and Gynecology*. 2018 Jun 21;15(2):105–11.

Haylen BT, de Ridder D, Freeman RM, Swift SE, Berghmans B, Lee J, et al. An International Urogynecological Association (IUGA)/International Continence Society (ICS) joint report on the terminology for female pelvic floor dysfunction. *International Urogynecology Journal* [Internet]. 2009 Nov 25;21(1):5–26.

Kong Y, Yang J, Jiang F, Zhao J, Ren T, Li J, et al. Clinical characteristics and prognosis of ultra high-risk gestational trophoblastic neoplasia patients: A retrospective cohort study. *Gynecologic Oncology*. 2017 Jul;146(1):81–6.

Mayo Clinic. Diseases and Conditions - Diseases and Conditions - Disease and condition information from Mayo Clinic experts [Internet]. [Mayoclinic.org](https://www.mayoclinic.org). 2019.

Merriam-Webster. Merriam-Webster Dictionary [Internet]. [Merriam-webster.com](https://www.merriam-webster.com). 2023.

Monif GR, Baker DA. *Infectious Diseases in Obstetrics and Gynecology*. Boca Raton: CRC Press; 2019.

NCBI. National Center for Biotechnology Information [Internet]. [NIH.gov](https://www.nih.gov). 2020.

Sanfilippo JS, Lara-Torre E, Gomez-Lobo V. *Sanfilippo's Textbook of Pediatric and Adolescent Gynecology*. 2nd ed. Boca Raton: CRC Press; 2019.

Shih IM, Kurman RJ. Epithelioid trophoblastic tumor: a neoplasm distinct from choriocarcinoma and placental site trophoblastic tumor simulating carcinoma. *The American Journal of Surgical Pathology* [Internet]. 1998 Nov 1 [cited 2020 May 16];22(11):1393–403.

Sweet RL, Gibbs RS. *Infectious Diseases of the Female Genital Tract*. Philadelphia: Wolters Kluwer Health/Lippincott Williams & Wilkins; 2009.

Task Force for the CPG on Abortion. *Clinical Practice Guidelines on Abortion*. 3rd ed. Quezon City, Philippines: Philippine Obstetrical and Gynecological Society (Foundation), Inc; 2017.

Task Force on UTI 2013. *Philippine Practice Guidelines Group in Infectious Diseases. Urinary Tract Infections in Adults 2013 Update*. Quezon City, Philippines: PPGG-ID Philippine Society for Microbiology and Infectious Diseases; 2013.

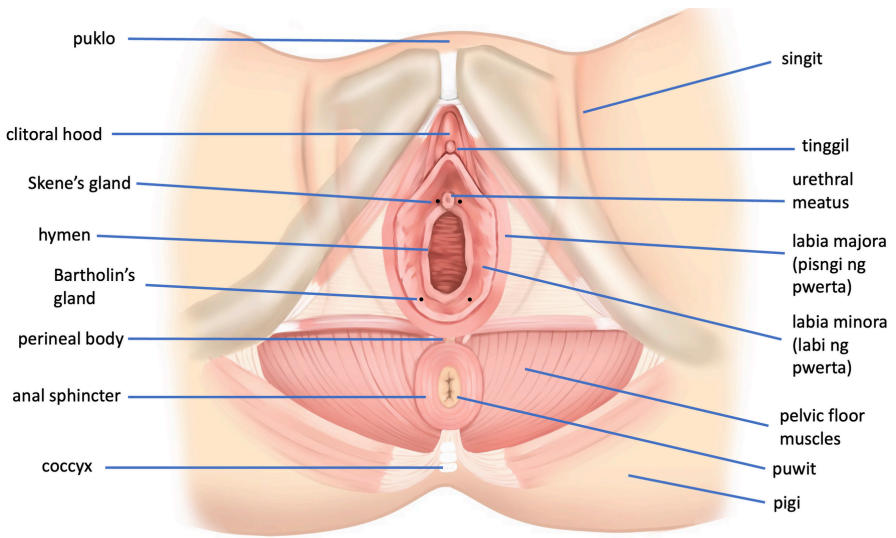
Wikipedia. Wikipedia [Internet]. [Wikipedia.org](https://www.wikipedia.org). 2014.

Workowski KA. Sexually Transmitted Infections Treatment Guidelines, 2021. *MMWR Recommendations and Reports* [Internet]. 2021;70(4).

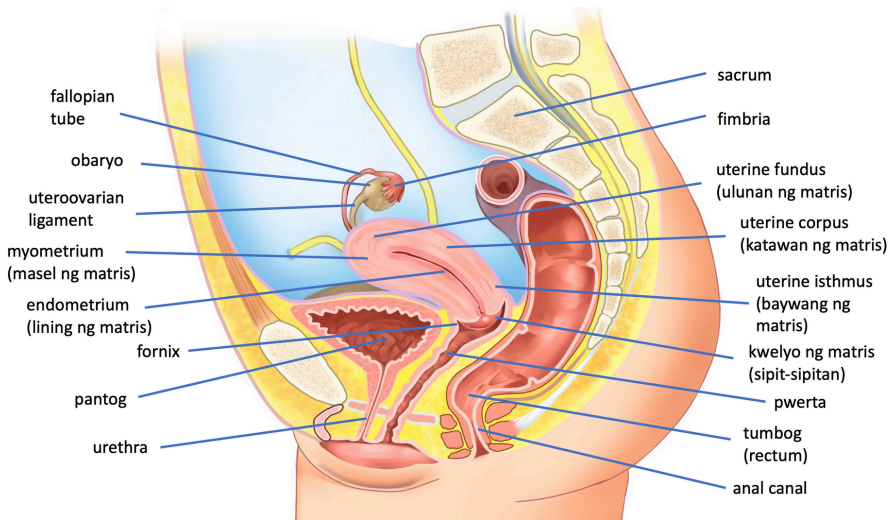
Yabes-Almirante C, Atencio FP, De Guia-Fuerte BC. *Atlas of Pediatric and Adolescent Gynecology*. New Delhi: Jaypee Brothers Medical Publishers; 2012.

Zink C. *Dictionary of Obstetrics and Gynecology*. Walter de Gruyter; 1988.

APENDIKS



Larawan 1. Pambabang tanaw ng pelvic floor



Larawan 2. Patagilid na tanaw ng balakang

INDEKS

1st trimester ultrasound	45	ari	3
2nd trimester ultrasound	45	aring di-tiyak	36
3rd trimester ultrasound	45	artificial insemination (intrauterine insemination)	25
abdominal circumference (AC)	45	ascites	27
abnormal labor (dystocia)	14	asexual	50
aborsiyon	13	asidong asetiko	32
abscess (nana)	22	assisted reproductive technology (ART)	24
acceleration	13	assisted vaginal delivery	13
accessory nipple	52	asthenospermia	24
acetic acid (asidong asetiko)	32	asymptomatic bacteriuria	20
acetowhite epithelium	32	athelia	52
adenomyoma	16	atypical vessels	32
adenomyosis	16	autoimmune	7
adequate response	42	axillary lymphadenopathy	52
adhesiolysis	16	axillary tail of Spence	52
adolescence	12	bacteria	20
adolescent (tinedyer)	38	bacterial vaginosis	20
adrenarche	12	bagong tubo (tumor)	35
adulthood	12	bahina (pwerta)	6
Aesthetic Gynecology	1	bakuna	20
agalactia	52	balakang	3
allergic contact dermatitis	16	balugbog (gulugod)	4
almoranas	39	barrier method	13
amastia	52	Bartholin's gland	3
ambiguous genitalia (aring di-tiyak)	36	Bartholin's gland abscess	20
amenorrhea	24	Bartholin's gland cyst	16
amnion	10	basal body temperature (BBT)	13
amniocentesis	45	Behcet syndrome	36
amniotic fluid sludge	45	benign	16
amniotic fluid volume	45	beta-human chorionic gonadotrophin (β -hCG)	42
amniotic fluid	13	bilig	10
amniotic sac (panubigan)	15	binhi (germ cell)	10
amniotomy	13	biochemical remission	42
anal canal	3	biophysical profile score (BPS)	45
anal mucosa	3	biopsy (biyopsya)	27
anal sex	50	biparietal diameter (BPD)	45
anal sphincter	3	birth control (kontraseptibo)	14
anatomic survey	45	birth defect (anomalyang congenital)	13
androgen insensitivity syndrome	36	biyopsya	27
androgen	7	bladder (pantog)	5
anechoic	45	blastocyst	10
annular hymen	36	brachytherapy	27
anomalyang congenital	13	Braxton-Hicks contractions	13
anoscopy (anoskopiya)	32	breast (susong)	6
anoskopiya	32	breast asymmetry	52
antenatal	13	breast cancer gene 1/ breast cancer gene 2 (BRCA 1/BRCA 2)	52
anterior vaginal compartment	39	breast carcinoma	52
anterior vaginal compartment prolapse	39	breast cyst (buklig sa susong)	53
antibiotics	20	breast density	52
antibody	7	breast engorgement	52
anus (puwit)	6	breast imaging reporting and data system (BI-RADS)	52
APGAR score	13	breast mass	53
aplasia	52	breast microcalcifications	53
architectural distortion	52		
areola	3		

breast self-awareness	53	clitoral hood reduction	49
breast self-examination	53	clitoris (tinggil)	6
breast tissue sampling	53	clitoromegaly	36
breast ultrasound	53	coarse mosaic	32
breastfeeding (pagpapadede)	55	coarse punctation	32
bright edge echo	45	coccyx (kuyukot)	4
broad ligament	3	coitus	7
bubo	20	cold knife conization	32
bugnit (balakang)	3	colporrhaphy	39
buklig	45	colposcope (kolposkopo)	33
buklig sa suso	53	colposcopically-directed biopsy	32
bukol (neoplasma)	29	colposcopy (kolposkopyo)	34
bukol (tumor)	35	columnar epithelium	32
butong panlikod (gulugod)	4	complete hydatidiform mole	42
buttocks (pigi)	5	condom	13
buwa	39	condyloma (kulugo)	21
buwanang dalaw (regla)	9	cone biopsy	27
cachexia	27	confidentiality	36
cancer (kanser)	28	congenital anomaly scan (CAS)	46
cancer pain	27	congenital nipple inversion	53
candida vulvovaginitis (vulvovaginal candidiasis)	23	consensual, consenting adult	50
carbuncle (pigma)	22	controlled ovarian hyperstimulation	24
carcinogen (karsinogeno)	28	core needle biopsy of breast mass	53
carcinoma-in-situ	27	corpus albicans	7
cardinal ligament	3	corpus luteum	7
caregiver	27	corpus luteum cyst	16
catheter	39	crescentic hymen	36
catheterization	39	cribriform hymen	36
cell (selula)	9	crown-rump-length (CRL)	46
cellulitis	20	cryotherapy	33
cephalic presentation	13	cure (lunas)	28
cervical agenesis	36	curette	33
cervical cancer	27	cyst	16
cervical carcinogenesis	32	cystitis	20
cervical cytology	32	cystocele	39
cervical ectopy (ectropion)	33	cystometry	39
cervical erosion	32	cytotrophoblast	42
cervical length measurement	45	date rape	36
cervical neoplasia	32	debridement	20
Cervical Pathology at Colposcopy	1	debulking surgery	27
cervical stenosis	16	deceleration	13
cervicitis	20	decidua	10
cervix (kwelyo ng matris)	4	dede (susos)	6
cesarean scar niche	46	dehiscence	20
cesarean section (CS)	13	delayed puberty	36
chancres	20	delivery (panganganak)	15
chancroid	20	dense acetowhitening	33
chemoprophylaxis	42	deoxyribonucleic acid (DNA)	7
chemotherapy	27	dermoid cyst	16
choriocarcinoma	42	diaphragm	14
chorion	10	dichorionic-diamniotic placentation	46
chorionic villi	10	dilatation	14
chorionicity	46	disorders of sex development	24
chromosome	7	disorders of sex differentiation	24
chromotubation	24	(disorders of sex development)	
cisgender	50	doppler ultrasound	46
Climacteric Medicine	1	double uterus (uterine didelphys)	26
climacterium	12	ductal lavage	53
clinical breast examination	53	dyspareunia	39
clitoral hood	3	dysplastic nevus	16

dystocia	14	FIGO anatomic staging for GTN	42
dysuria	39	fimbria	4
echogenicity	46	fimbriolysis	24
ectocervix	3	fine mosaic	33
ectopic pregnancy	14	fine needle aspiration of breast mass	54
ectropion	33	fine punctation	33
edema (manas)	15	fistula	40
effacement	14	flatal incontinence	40
egg harvest (ovum pick-up)	25	follicle monitoring	24
ejaculation	50	follicle monitoring	46
ekograpiya (ultrasound)	48	follicle	7
electrocautery	20	follicle-stimulating hormone (FSH)	7
EMACO	42	follicular cyst	17
embryo (bilig)	10	folliculitis	17
embryo transfer	24	fondling	36
endocervical curettage	33	forceps	14
endocervical polyp	16	foreplay	50
endocervical speculum	33	fornix	4
endocervix	3	fourchette	4
endometrial cancer	27	full term	14
endometrioma	16	fungal infection (vulvovaginal candidiasis)	23
endometriosis	17	fungi	21
endometritis	21	galactocoele	54
endometrium	3	galactorrhoea	54
endomyometrial junction	46	galis	21
enterocoele	39	gamete	10
episiorrhaphy	14	gametogenesis	10
episiotomy	14	gangrene	21
epithelioid trophoblastic tumor	42	Gartner's duct cyst	17
estrogen	7	gender	50
excision procedure	33	gender expression	50
excisional biopsy of breast mass	53	gender identity	50
exclusive breastfeeding	53	genital herpes	21
Executive Order 51 (Milk Code)	55	genital ulcer	21
external anal sphincter	3	genital warts (kulugo)	21
external genitalia (ari)	3	genitourinary syndrome of menopause (GSM)	40
external os of the cervix	3	germ cell	10
external urethral sphincter	3	gestational sac	46
extrafascial hysterectomy	27	gestational trophoblastic diseases (GTD)	42
fallopian tube	4	gestational trophoblastic neoplasia (GTN)	42
fallopian tube cancer	27	Ginekolohiyang Pambata at Dalaga (Pediatric and Adolescent Gynecology)	2
false labor (Braxton-Hicks contractions)	13	gonadarche	12
familial hydatidiform mole	42	gonadotropin-releasing hormone (GnRH)	7
fascia	4	gonads	4
fatigue (pagkahapo)	29	gonorrhoea (tulo)	23
fecal incontinence	39	granulosa cell	7
fecal urgency	39	green filter	33
fellatio	50	group B streptococcus (GBS)	21
Female Pelvic Medicine and Reconstructive Surgery	2	growth spurt	36
female sexual dysfunction	39	gulgud	4
femoral length	46	gynecologic oncology scan	47
femur	46	Gynecologic Oncology	1
Fertility Preservation	1	hair loss	27
fetal biometry	46	hanip (kuto)	21
fetal growth monitoring	46	head circumference (HC)	47
fetus	10	HEADSSS assessment	36
fibroadenoma	53	heartburn (pangangasim ng sikmura)	15
fibrocystic change	54	hemangioma	17
fibroma	17	hematosalpinx	17

hematuria	40	kanser	28
hemorrhoids (almoranas)	39	karsinogeno	28
hepatitis B infection	21	karyotype	10
hesitancy	40	kayumad (kuto)	21
heterosexual	50	Kegel's exercises (pelvic floor muscle exercises)	40
high grade squamous intraepithelial lesion (HSIL)	33	kiki (pwerta)	6
high-risk GTN	43	kiyawa	43
hilab ng matris	14	kolostrum	14
homophobia	50	kolposkopiya (kolposkopyo)	34
homosexual	50	kolposkopo	33
hormone therapy	28	kolposkopyo	34
hormone	8	kontraseptibo	14
hospice care	28	korionisidad	14
HPV infection	33	kulani	4
HPV vaccination	28	kulugo	21
human papillomavirus (HPV)	21	kuntil (polyp)	18
hydatidiform mole (kiyawa)	43	kurdon ng pusod	15
hydrosalpinx	17	kuto	21
hymen	4	kuyukot	4
hyperechoic	47	kuyumad (kuto)	21
hyperechoic islands	47	kwelyo ng matris	4
hyperplasia	28	labia majora augmentation	49
hypervascularity	47	labia majora	4
hypoechoic	47	labia majoroplasty	49
hypogastric artery (internal iliac artery)	4	labia minora	5
hypothalamus	4	labial adhesion	37
hysterosalpingography	24	labiaplasty	49
hysteroscopy	24	labor	15
hysterosonosalingography	47	lactation	54
immunoglobulin	21	lactiferous ducts	54
immunohistochemistry	28	lakdawnugan (ultrasound)	48
immunotherapy	28	laminaria tent (laminarya)	43
imperforate hymen	37	laminarya	43
implantasyon	10	laparoscopy	25
implantation bleeding	14	laser treatment for vaginal laxity	49
in vitro fertilization (IVF)	24	layag (menopause)	12
inadequate colposcopy	33	leeg ng bahay-bata (kwelyo ng matris)	4
infertility (pagkabaog)	25	lesbian	50
infundibulopelvic ligament	4	lesion	17
intermediate trophoblast	43	let down reflex	54
internal iliac artery	4	leukoplakia	34
internal os ng kwelyo ng matris	4	libido	51
intersex (disorders of sex development)	24	lichen planus	17
intersex	50	lichen sclerosis	17
intraamniotic infection	21	lining epithelium	34
intracavitary fluid	47	linya ng gatas (milk lines)	55
intracytoplasmic sperm injection (ICSI)	25	lipoma	17
intraductal papilloma	54	lochia	15
intramural myoma	17	locule	47
intrauterine insemination (IUI)	25	longitudinal vaginal septum	37
inunan	14	loop electrosurgical excision procedure (LEEP)	34
invasive mole	43	low dose induction chemotherapy	43
inverted nipples	54	low grade squamous intraepithelial lesion (LSIL)	34
irritant contact dermatitis	17	low malignant potential tumor (LMP)	28
itlog	10	low sperm count (oligospermia)	25
junctional nevus	17	low-risk GTN	43
kababaihan	8	Lugol's iodine	34
kabuwanan	14	lumpectomy	54
kagulangang sekswal (adulthood)	12	lunas	28
kalidad ng buhay	28	luteinizing hormone (LH)	8

lymph node (kulani)	4	myometrial thickness	47
lymph node dissection	28	myometrial thinning	48
lymphadenectomy (lymph node dissection)	28	myometrium	5
lymphgranuloma venereum	21	naantalang pagdadalaga (delayed puberty)	36
maagang pagdadalaga (precocious puberty)	37	Nabothian cyst	18
mala-palakang posisyon (supine frog leg position)	38	nagbibinata (tinedyer)	38
malignant	28	nagdadalaga (tinedyer)	38
malignanteng neoplasma (kanser)	28	nakaluwang urethra (urethral prolapse)	38
mammary ductoscopy	54	nana	22
mammography	54	nausea (pagduduwal)	54
mammoplasty	54	necrosis (nekrosis)	29
manas	15	nekrosis	29
mani (tinggil)	6	neoplasm (neoplasma)	29
marsupialization	17	neoplasma	29
mastalgia	55	new growth (tumor)	35
mastectomy	55	nipple (utong)	6
mastitis	55	nipple discharge	55
Maternal and Fetal Medicine	1	nipple inversion (nipple retraction)	55
matris	5	nipple retraction	55
Meig's syndrome	18	no evidence of disease (NED)	29
melanin	8	nocturia	40
melanocytes	8	non-binary	51
melanoma	18	normal delivery (vaginal birth)	15
menarche	12	normal saline solution	34
menopause	12	nuchal translucency	48
menopos (menopause)	12	nunal	18
menstrual cycle	8	obaryo	5
menstrual phase	8	obstetric anal sphincter injury (OASI)	40
menstruation (regla)	9	Obstetric and Gynecologic Infectious Disease	1
mesh	40	Obstetric and Gynecologic Ultrasound	2
mesonephric duct (Wolffian duct)	11	Obstetrics and Gynecology	1
mesonephros	10	(Obstetrics at Ginekolohiya)	
metastasis	28	Obstetrics at Ginekolohiya	1
Milk Code	55	obstructed labor (dystocia)	14
milk lines	55	oligospermia	25
Minimally Invasive Gynecologic Surgery	1	omentectomy	29
mixed echoes	47	oophorectomy	18
mixed urinary incontinence (MUI)	40	oophorocystectomy	18
molecular profiling	29	oral sex	51
molluscum contagiosum	22	orange peel appearance	55
monay (pwerta)	6	orgasm	51
monochorionic-diamniotic placentation	47	ovarian cancer	29
monochorionic-monoamniotic placentation	47	ovarian cystectomy (oophorocystectomy)	18
mons pubis (puklo)	6	ovarian hyperstimulation syndrome (OHSS)	25
Montgomery glands	55	ovarian torsion	18
morning sickness	15	ovary (obaryo)	5
mosaicism	34	overactive bladder (OAB)	40
mouth sore	29	overall survival	29
mucinous cystadenoma	18	oviduct (fallopian tube)	4
mucous membrane	34	ovulation (pangingitlog)	8
Mullerian anomaly	25	ovulation induction (pagpapaitlog)	25
Mullerian duct	11	ovum (itlog)	10
multicystic (multilocular cyst)	47	ovum pick-up	25
multi-disciplinary approach	29	oxytocin	8
multilocular cyst	47	pagbubuntis	8
mutasyon	29	pagbubuntis	15
mutation (mutasyon)	29	pagbubuntis sa pagdadalaga (teenage pregnancy)	38
myoma	18	pagdadalangtao (pagbubuntis)	8
myomectomy	18	pagdadalangtao (pagbubuntis)	15
myometrial cysts	47		

pagduduwal	29	pinsalang saklangan	37
pagiging kompidensyal (confidentiality)	36	pinworm infection	37
pagkaagas (aborsiyon)	13	pituitary gland	5
pagkabaog	25	placebo (plasiso)	30
pagkabulok (nekrosis)	29	placenta (inunan)	14
pagkahapo	29	placental doppler	48
pagkakunan (aborsiyon)	13	placental location	48
pagkalaglag (aborsiyon)	13	placental site trophoblastic tumor	43
paglalayag (menopause)	12	plasiso	30
paglililihi	15	plateau	43
pagpapadede	55	platelet-rich plasma (PRP)	49
pagpapaitlog	25	pleural effusion	30
pagsusuka	29	polycystic ovarian morphology	48
pagtititis sa puki (vaginoplasty)	49	polycystic ovary syndrome (PCOS)	25
pahintulot	37	polygalactia	55
pakikipagtalik	8	polymastia	55
palliative care	30	polyp	18
pang-aabusong sekswal	37	polypectomy	18
panganganak	15	polythelia	55
pangangasim ng sikmura	15	post-void residual	40
panggagahasa	37	posterior vaginal compartment	40
pangingitlog	8	posterior vaginal compartment prolapse	41
pangmomolestiya (pang-aabusong sekswal)	37	precancerous lesion	34
pansexual	51	precocious puberty	37
pantog	5	pregnancy (pagbubuntis)	8
panubigan	15	premalignant tumor (precancerous lesion)	34
pap smear (cervical cytology)	32	premature adrenarache	37
pap test (cervical cytology)	32	premature ejaculation	51
paramesonephric duct (Mullerian duct)	11	premature thelarche	37
paraovarian cyst	18	pre-menstrual breast symptom	56
paratubal cyst	18	primary amenorrhea	37
parenchyma	11	primary therapy	30
partial hydatidiform mole	43	privacy	37
partial mastectomy	55	progesterone	8
partial response	43	prognosis	30
pasupsupan (suso)	6	progresibong sakit	30
pectoral muscle	55	progression-free interval	30
Pediatric and Adolescent Gynecology	2	progressive disease (progresibong sakit)	30
pediculosis pubis (kuto)	21	prolactin	8
pelvic bone	5	proliferative phase	8
pelvic floor	5	prone knee chest position	37
pelvic floor muscle exercises	40	pubarche	12
pelvic inflammatory disease (PID)	22	puberty	12
pelvis (balakang)	3	pudendal artery	5
perimenopause	12	pudendal nerve	5
perineal body	5	puerperium	15
perineoplasty	49	puki (pwerta)	6
perineum	5	puklo	6
peritoneal cancer	30	punch biopsy	34
peritoneal cavity	5	punch biopsy forceps	34
peritoneal washing	30	punctuation	35
peritoneum (peritonyo)	5	puwit	6
peritonyo	5	pwerta	6
persistent HPV infection	34	pyelonephritis	22
pertilisasyon	11	pyosalpinx	22
pessary	40	pyrosis (pangangasim ng sikmura)	15
Philippine Obstetrical and Gynecological Society (POGS)	2	quality of life (kalidad ng buhay)	28
pigi	5	radiation therapy	30
pigsa	22	radical hysterectomy	30
		rectal prolapse	41

rectocoele	41	squamous metaplasia	35
rectum (tumbong)	6	stable disease	31
recurrence	30	stage	31
recurrent pregnancy loss (RPL)	25	sterility (pagkabaog)	25
redundant hymen	37	straddle injury (pinsalang saklangan)	37
refractory cancer	30	stress urinary incontinence (SUI)	41
regla	9	stroma	11
remission	30	subfertility (pagkabaog)	25
Reproductive Medicine	2	submucous myoma	19
reproductive system (sistemang reproductibo)	9	subserous myoma	19
resistance	43	suction curettage	43
response	31	suhi	15
round ligament	6	supine frog leg position	38
sacrocolpopexy	41	surimbuhay (biyopsya)	27
sacrohysteropexy	41	survivor	31
sacrum	6	suso	6
sakto sa buwan (kabuwanan)	14	suspensory ligament	4
salpingectomy	18	(infundibulopelvic ligament)	
salpingitis	22	suspensory ligament of Cooper	56
salpingoophorectomy	18	syncytiotrophoblast	44
salpingostomy	18	syphilis	22
salvage chemotherapy	43	systemic	31
sarcoma botryoides	38	tagapag-alaga (caregiver)	27
sarcoma	31	tagyawat	38
scabies (galis)	21	tamod	11
screening tests	31	targeted drug therapy	31
secondary amenorrhea	38	tayudtod (gulugod)	4
secretory phase	9	teenage pregnancy	38
selula	9	teratogen	11
semen (tamod)	11	teratozoospermia	26
semen analysis	25	terminal disease (terminal illness)	31
semilya	11	terminal illness	31
sepsis	22	test tube baby (in vitro fertilization)	24
septate hymen	38	theca cell	11
septate uterus	25	theca lutein cyst	19
septic abortion	22	theca lutein cyst	44
septicemia	22	thelarche	12
serous cystadenoma	19	thermal ablation	35
sex drive (libido)	51	thin acetowhitening	35
sexual abstinence	51	tingedyer	38
sexual abuse (pang-aabusong sekswal)	37	tinggil	6
sexual health	51	toluidine blue dye	35
sexually transmitted disease (STD)	22	total hysterectomy with mole-in-situ	44
sexually transmitted infection	22	totoy (suso)	6
(sexually transmitted disease)		toxic shock syndrome (TSS)	22
side effects	31	transabdominal ultrasound	48
sihay (selula)	9	transformation zone	35
singit	6	transfusion	31
sipit-sipitan (kwelyo ng matris)	4	transgender	51
sistemang reproductibo	9	transperineal ultrasound	48
Skene's gland	6	transvaginal ultrasound	48
solid papillary projection	48	transverse vaginal septum	38
sonograpiya (ultrasound)	48	trichomonas vaginitis (trichomoniasis)	22
sperm (semilya)	11	trichomoniasis	22
sperm analysis (semen analysis)	25	trophoblast	44
spermatocyte	11	Trophoblastic Disease	2
spiculated margins	56	tubal obstruction	26
spinal column (gulugod)	4	tuberculosis	23
squamocolumnar junction	35	tuboovarian abscess	23
squamous epithelium	35	tulo	23

tumbong	6	yolk sac	11
tumor (neoplasma)	29	zygote	11
tumor	35		
tungkil (tinggil)	6		
ultra-high risk GTN	44		
ultrasound	48		
unicornuate uterus	26		
unilocular cyst	48		
urethra	6		
urethral caruncle	19		
urethral meatus	6		
urethral prolapse	38		
urge urinary incontinence (UUI)	41		
urinary frequency	41		
urinary incontinence	41		
urinary retention	41		
urinary tract infection (UTI)	23		
urinary urgency	41		
urodynamics	41		
Urogynecology and Reconstructive Pelvic Surgery	2		
uterine artery	6		
uterine corpus	6		
uterine didelphys	26		
uterine fundus	6		
uterine isthmus	6		
uteroovarian ligament	6		
uterovaginal agenesis	38		
uterus (matris)	5		
utong	6		
vacuum	15		
vagina (pwerta)	6		
vaginal birth	15		
vaginal cancer	31		
vaginal discharge	23		
vaginal foreign body	38		
vaginal hysterectomy	41		
vaginal inclusion cyst	19		
vaginal speculum	35		
vaginitis	23		
vaginoplasty	49		
vaginoscopy	38		
virus	23		
vomiting (pagsusuka)	29		
vulvar cancer	31		
vulvar hematoma	19		
vulvar lichen sclerosis	38		
vulvar lightening	49		
vulvar pruritus	23		
vulvodynia	19		
vulvoscopy	35		
vulvovaginal candidiasis	23		
vulvovaginitis	38		
Wolffian duct	11		
women (kababaihan)	8		
World Health Organization prognostic scoring for GTN	44		
yeast (fungi)	21		
yeast infection (vulvovaginal candidiasis)	23		
yodo na Lugol (Lugol's iodine)	34		